AUS DEM PATHOLOGISCH-ANATOMISCHEN INSTITUT DES
ALLGEMEINEN KRANKENHAUSES HAMBURG-EPPENDORF.
(Prosektor Dr. EUGEN FRAENKEL.)

1908

ÜBER

EN DURCHBRUCH KÄSIGER BRONCHIALDRÜSEN IN BENACHBARTE ORGANE.

INAUGURAL-DISSERTATION

ZUR

ERLANGUNG DER DOKTORWÜRDE IN DER MEDIZIN UND CHIRURGIE

DER

HOHEN MEDIZINISCHEN FAKULTÄT

DER

VEREINIGTEN FRIEDRICHS-UNIVERSITÄT HALLE-WITTENBERG

VORGELEGT

VON

OTTO EBERT,
MEDIZINALPRAKTIKANT.

HAMBURG UND LEIPZIG
VERLAG VON LEOPOLD VOSS.
1908.

AUS DEM PATHOLOGISCH-ANATOMISCHEN INSTITUT DES
ALLGEMEINEN KRANKENHAUSES HAMBURG-EPPENDORF.
(Prosektor Dr. EUGEN FRAENKEL.)

ÜBER
DEN DURCHBRUCH KÄSIGER BRONCHIALDRÜSEN IN BENACHBARTE ORGANE.

INAUGURAL-DISSERTATION

ZUR

ERLANGUNG DER DOKTORWÜRDE IN DER MEDIZIN UND CHIRURGIE

DER

HOHEN MEDIZINISCHEN FAKULTÄT

DER

VEREINIGTEN FRIEDRICHS-UNIVERSITÄT HALLE-WITTENBERG

VORGELEGT

VON

OTTO EBERT,
MEDIZINALPRAKTIKANT.

HAMBURG und LEIPZIG
VERLAG VON LEOPOLD VOSS.
1908.

Gedruckt mit Genehmigung der medizinischen Fakultät
der Universität Halle.

Referent: Geh. Med.-Rat Prof. Dr. Eberth.

Druck von Metzger & Wittig in Leipzig

MEINEN LIEBEN ELTERN

IN DANKBARKEIT.

Digitized by the Internet Archive
in 2026

https://archive.org/details/IA40153712_0175

Wenn auch die Kenntnis von dem Durchbruch käsig erweichter Lymphdrüsen in Nachbarorgane durch eine große Zahl einzelner Veröffentlichungen im Laufe der letzten 50 Jahre gefördert ist, so ist sie dennoch keine allgemeine. Die neueren Lehr- und Handbücher bringen nur vereinzelte Fälle und verwerten diese zu ihren Ausführungen, doch fehlt es an Zusammenstellungen.

Die Schwere der Erkrankungen und die ernste Gefahr, die eine derartige Komplikation oft für das Leben des Befallenen mit sich bringt, rechtfertigt es, eine möglichst umfassende Übersicht der bisher bekannten Fälle zu geben und ihre Häufigkeit einer Kritik zu unterziehen.

Auffallend kann es erscheinen, daß die ausländische Literatur reicher an Veröffentlichungen ist. Semon sucht das für Großbritannien damit zu erklären, daß dort bei allen plötzlichen Todesfällen gesetzlich die Sektion verlangt wird, bevor der behandelnde Arzt einen Totenschein ausstellen darf.

Sicher ist der Durchbruch in manche Organe eine absolute Seltenheit, wie später ausgeführt werden wird. Andererseits ist die Perforation, z. B. in die Luftwege, wenn auch nicht alltäglich, doch nicht mehr so selten, wie dies Biermer[1] 1867 noch meint.

Werfen wir einen historischen Rückblick auf die Literatur, so wird Leblond als erster genannt, der 1824 den Durchbruch einer tuberkulösen Lymphdrüse in die Luftwege beobachtete. Die nächsten sind dann 1830 Berton mit 2 Fällen, 1843 Graram Tice, 1848 Frazer, jeder mit einem Fall.

[1] Die Literaturangaben befinden sich alphabetisch geordnet am Schlusse.

Die erste zusammenfassende Darstellung brachte Barthez und Rilliet 1856; sie enthält im ganzen 27 Fälle, doch fehlen nähere Mitteilungen. 1864 folgen Steiner und Neureutter mit 4 Fällen. Weil führt 1878 in seiner Abhandlung über die „Krankheiten der Bronchien“ 50 Fälle mit Perforation an; von diesen dürften aber bei näherer Prüfung nur 38 von tuberkulösen Bronchialdrüsen erfolgt sein. In demselben Jahre behandelt Widerhofer als erster „die Erkrankungen der Bronchialdrüsen“ im Zusammenhange und mit besonderer Berücksichtigung der normalen und pathologischen Anatomie. 1886 erscheint eine Zusammenstellung von Loeb mit 16 Fällen, die sich zum ersten Male durch genaue Berichte auszeichnet.

Bis zum Jahre 1882 liegen nur Mitteilungen über die Perforation in die Luftwege vor. Dann aber wird von Neumann auch ein Durchbruch in den Ösophagus beschrieben, 1883 ein solcher in das Perikard von Weigert und Zenker, in die A. pulmonalis 1885 von Kidd, in die Aorta 1887 von Dittrich.

Aus der neueren Literatur mag noch Schafft genannt werden, der 1902 als erster eine größere Reihe von Ösophagusperforationen gesammelt hat. Cornet widmet in seinem umfassenden Werke „Die Tuberkulose“ ein Kapitel den Lymphdrüsen, erwähnt verschiedene Fälle von Durchbruch und gibt den besten Literaturwegweiser.

Anatomie.

Unter Bronchialdrüsen sind die in der Brusthöhle liegenden Lymphdrüsen zu verstehen, die den Lymphstrom aus dem Lungengewebe und dem Bronchialsystem passieren lassen. In engerem Sinne stehen sie aber mit anderen Lymphdrüsen des Brustraumes und des Halses in naher Beziehung und Verbindung, so daß auch diese eine Berücksichtigung finden müssen.

Nach Schlossmann sei folgende anatomische Einteilung zugrunde gelegt.

Die eigentlichen Bronchialdrüsen sind als drei Gruppen zu unterscheiden:

a) Glandulae tracheo-bronchiales.

Sie liegen um die Bifurkation; eine von ihnen sitzt in dem von den beiden Hauptbronchien gebildeten Winkel. Es sind 10—12 erbsengroße Drüsen, die linkerseits dem Ösophagus aufliegen in der Höhe des 3. bis 5. Brustwirbels. Nach vorn sind sie bedeckt von der A. pulm. dextra, die quer über sie hinwegzieht.

b) Glandulae bronchiales,

welche um die Hauptbronchien herumliegen und besonders in den Teilungswinkeln des Pulmonalarterienastes zu finden sind.

c) Glandulae pulmonales.

Sie sind am Lungenhilus gelegen, dringen aber auch in peribronchialer Anordnung in das Lungenparenchym ein. Nach Barety findet man sie noch um die Bronchien vierter Ordnung herumliegend.

Alle drei Arten bekommen ihre Lymphe von Lunge, Bronchien und zum Teil vom hinteren Abschnitt des Herzens.

Weiter kommen in Betracht:

d) Glandulae mediastinales anteriores,

ca. 12 an Zahl, hinter dem Stamme und um die großen Gefäße gelegen, so im Interstitium zwischen V. anonyma dextr. und Truncus anonymus, in der Konkavität der A. subclavia und des Aortenbogens. — Die Lymphe dieser Drüsen stammt vom vorderen Teile des Zwerchfells und zum Teil von der oberen Fläche der Leber, des Perikards und des Herzens, sowie von der Thymusdrüse.

e) Glandulae mediastinales posteriores,

entlang der Aorta und dem Ösophagus. Lymphe vom Ösophagus, hinteren Teil des Zwerchfells, des Perikards und auch der Leber.

Alle diese Drüsen (a—e) stehen untereinander in einem anastomosierenden Zusammenhange, so daß die Erkrankung, die sich zunächst in der einen Gruppe etabliert, auf Drüsen der anderen Gruppe übertragen werden kann. Ebenso besteht ein enger Konnex mit Lymphdrüsen, die außerhalb der Brusthöhle gelegen sind.

f) Glandulae tracheales et oesophageae,

vom M. sternothyreoideus bedeckt, vom Isthmus der Schilddrüse abwärts am vorderen Umfang der Trachea und 2—3 derselben links auf dem Ösophagus.

g) Glandulae jugulares,

dem V. jugul. folgend,

h) Glandulae supraclaviculares,

in der Oberschlüsselbeingrube zwischen den Rändern des M. trapezius und Sternocleidomastoideus, in dem Winkel zwischen V. jugul. intern. und V. subclav.

i) Glandulae cervicales superficiales.

k) Glandulae submaxillares.

Alle diese Drüsen (f—k) kommunizieren direkt oder indirekt nicht nur untereinander, sondern auch mit den eigentlichen Bronchialdrüsen.

Pathologische Anatomie.

Von allen Lymphdrüsen des Körpers sind die Bronchialdrüsen am häufigsten krankhaft verändert. Neben der Anthrakosis der Drüsen, die

nach sekundärer Erweichung zu Perforation[1] mit nachfolgender Lungen-gangrän führen kann, spielt die Tuberkulose die Hauptrolle.

Die Verkäsung ist eine der Koagulationsnekrose zuzurechnende Form der Nekrose, bei welcher das abgestorbene Gewebe das Aussehen des Hart- oder des Rahmkäses bietet. Sie kommt in syphilitischen Granulationswucherungen und zellreichen Tumoren vor, am häufigsten und in typischer Form bei tuberkulösen Gewebsneubildungen. Sie bildet hier das Ende der regressiven Veränderungen. Im folgenden sollen nur solche Fälle Berücksichtigung finden, bei denen eine tuberkulöse Erkrankung der Lymphdrüsen mit Ausgang in Verkäsung angenommen war.

Die Tuberkulose der Lymphdrüsen wird stets durch Tuberkelbazillen hervorgerufen, die entweder durch das Blut oder häufiger auf dem Lymphwege hineingelangen. Die Infektion geschieht meist sekundär. Primär entwickelt sich die Tuberkulose in ihnen, wenn die Tuberkelbazillen durch Schleimhäute eingedrungen und mit dem Lymphstrom in die Drüsen verschleppt worden sind, oder wenn Bazillen die Lungen passierten, ohne bei ihrem kurzen Verweilen an der Eingangspforte Spuren in ihnen zu hinterlassen.

Die Bronchialdrüsen erkranken sekundär bei Lungentuberkulose, bei Caries der Rippen, der Wirbelsäule, der Clavicula, des Sternums oder von tuberkulösen Mesenterial- und Halsdrüsen her. Die Veränderungen, die der Tuberkelbazillus in den Lymphdrüsen hervorruft, sind nach Kaufmann kurz folgende:

1. das multiple Auftreten kleiner tuberkulöser Knötchen, die durch periphere Ausbreitung und Konfluenz größere Konglomerattuberkel bilden, und
2. die diffuse zellige Hyperplasie mit fleckweiser, später ausgebreiteter Verkäsung und Erweichung oder gutartiger, chronischer Induration.

Sind vorwiegend umschriebene Tuberkel vorhanden, so sind die Drüsen meist wenig vergrößert. Findet man, besonders bei Kindern, die tuberkulöse großzellige Hyperplasie (Ziegler), so sind die Drüsen mehr oder weniger stark vergrößert. Sie verwachsen dann oft miteinander und bilden große Drüsenpakete. Der günstigere Verlauf ist dann der, da sie eine fibröse, zur Verhärtung führende Umwandlung erfahren; dieser Prozeß greift auch auf das umgebende Gewebe über.

In den harmloseren Fällen werden die verkästen Drüsen mit Kalksalzen vom Blute her imprägniert und verkreiden oder schrumpfen käsig-kalkig.

Anders, wenn die Käseherde erweichen und vereitern. Dieser Einschmelzungsprozeß beginnt meist im Zentrum und schreitet gegen die

[1] A. Fränkel.

eripherie fort; es bilden sich Höhlen in den Drüsen, sogenannte Drüsen-
avernen. Hierbei spielen nach v. Brunn die Streptokokken eine Haupt-
le. Die Eiterung greift auf das umgebende Gewebe über, es schließt
n eine käsig-eitrige Periadenitis an, oft im Anschluß an akute Krank-
iten wie Masern, Scharlach, Diphtherie, Keuchhusten.

Schließlich bildet die Lymphdrüse oder ein Konvolut von solchen
it dem angrenzenden Bindegewebe einen gemeinsamen Abszeß. Eine
erforation in die Umgebung ist die Folge, indem sich der entzündliche
rozeß auf einen mit der Drüse fest verwachsenen Hohlraum per
ontiguitatem fortsetzt, dessen Wand allmählich zur Erweichung bringt,
nd der Durchbruch spontan oder durch Gelegenheitsursache in diesen
attfindet.

Manchmal findet die Erweichung nicht zuerst zentral statt, sondern
den Randpartien der Drüse; oder das periglandulare Gewebe ist schon
erflüssigt, bevor die Lymphdrüse vollkommen zerstört ist. Diese liegt
ann als Sequester in dem Abszeß und kann, wenn der Eiterherd die
Vand eines luftführenden Hohlweges durchbrochen hat, in toto unter
ehr oder weniger großen Erstickungserscheinungen ausgehustet werden.
nter diesen Umständen kann der Patient mit dem Leben davonkommen.

Einen solchen Fall berichtet Oekonomides (1).

Ein 11jähriger Knabe, der 4 Monate vorher an Pneumonie erkrankt war,
agte plötzlich über Beengung auf der Brust. Unvorhergesehen bekam er
ter heftigem Husten ernste Erstickungsanfälle und expektorierte neben Eiter
nen größeren festen Pfropf, der als eine in Verkäsung begriffene Lymphdrüse
kannt wurde. Nach dem Anfall schwanden die quälenden Symptome und all-
ählich trat völlige Genesung ein.

Bei Jundell (2) handelt es sich um einen 11jährigen Knaben, der nicht
blich belastet, aber schwächlich war. Er erkrankte mit Nachtschweißen und
eber, ohne den geringsten Lungenbefund zu haben oder zu husten. Nach
vöchentlicher Krankheitsdauer trat Besserung ein. Er genas nach einem Aufent-
lte auf dem Lande. Nach 4 Monaten bekam er Hustenanfälle mit Stridor
im Zubettgehen und Aufstehen, gelegentlich auch beim Laufen. Dabei blieb
zunächst. Erst nach 14 Tagen traten auch Symptome von seiten der Lungen
f. Die rechte Thoraxhälfte stand beim Atmen still, und bei der Auskultation
rte man auf der linken Lunge Atmen, auf der rechten nur ein pfeifendes,
arrendes Geräusch. Dieser Zustand hielt 9 Tage an. In der darauffolgenden
cht fieberte und delirierte der Knabe, ohne zu husten. Am Abend des nächst-
genden Tages fuhr er auf, stellte sich im Bett hoch, schrie, er ersticke und
pektorierte nach mehrfachen, kurz folgenden Hustenparoxysmen einen walnuß-
oßen übelriechenden Klumpen und eine dünne, übelriechende Masse. In der
chstfolgenden Zeit zunehmende Besserung; schließlich vollkommene Genesung,
durch eine Infiltration der rechten Lungenspitze etwas verzögert war. Die
kroskopische Untersuchung der ausgehusteten Massen ergab eine in den Rand-
rtien jauchig erweichte, im übrigen verkäste Drüse, die neben Kokken und
ibchen eine spärliche Zahl von Tuberkelbazillen enthielt.

Benda (3, 4) berichtet über zwei Fälle von Durchbruch tuberkulös Bronchialdrüsen in die Luftwege. Bei dem zweiten wurde die Diagno intra vitam gestellt. Sie stützte sich besonders auf ein Hautemphyse das sich bei dem Fehlen jeder äußeren Verletzung nur durch eine Pe foration in die Luftwege erklären lassen konnte. Auch hier erholte si das Kind.

Widerhofer verhält sich einem Berichte Quersants (5) gegenüb sehr skeptisch: „Wenn man liest, daß Kinder noch vollständig genese nachdem sie mehrere solcher verkästen Drüsen ausgeworfen haben, fordert dieses doch zu viel Glauben“. Er würde ihn vielleicht geha haben, wenn ihm die vorher beschriebenen Fälle bekannt gewesen wäre

Weniger unkompliziert war der Verlauf bei einem 6½jährigen Knabe von dem Nachod (6) erzählt. Hier waren die Erscheinungen der Lut röhrenverengerung so groß, daß er zur Tracheotomie schreiten mußt Bei dieser wurden zwei walnußgroße verkäste Drüsenstücke ausgeworfe Nach länger dauernder Pleuritis trat vollkommene Heilung ein. Nach hat in der Literatur nur zwei gleiche Fälle gefunden. Beide sind wol bekannt und mehrfach zitiert. Der eine ist der von Petersen (7):

Bei einem 6jährigen, tuberkulös belasteten Mädchen wurden die Erstickung erscheinungen auch so bedrohlich, daß zur Tracheotomie geschritten wurde. Ve käste und verkalkte Drüsenmassen wurden teilweise ausgehustet, teilweise n einem abgeschnittenen Nélatonkatheter herausgeholt. Nachher trat Heilung e

Ganz analog liegen die Verhältnisse bei dem andern, Fall I v Fronz (8).

Hier trat nach der Tracheotomie Besserung ein. Erst nach Verlauf einig Tage, in denen öfters dyspnoische Anfälle von neuem auftraten, wurde ein fa erbsengroßer Pfropf ausgehustet, der sich als ein tuberkelbazillenhaltiges v käses Drüsenstück erwies. Patientin kam mit dem Leben davon, trug ab eine tuberkulöse Infiltration des rechten Unterlappens davon. Offenbar war ei verkäste peribronchiale Lymphdrüse in den rechten Bronchus durchgebroch und hatte die dyspnoischen Anfälle hervorgerufen. Während das vielleicht größe Stück expektoriert wurde, wurde ein anderer Teil aspiriert. Durch dieses, vi lente Bakterien enthaltende Material wurde dann die Infiltration des Unt lappens bewirkt. In Schaldemoses Fall (9), den Jundell zitiert, handelt sich um einen 4jährigen Knaben, der wegen Erstickungsanfällen tracheotomi wurde. „Nach und nach wurden, teilweise mit Instrumenten, verkäste Drüs stückchen herausbefördert, die Tuberkelbazillen enthielten. Patient genas.“

Diesen Fällen ist gemeinsam, daß, meist plötzlich, Suffokatio erscheinungen infolge des Durchbruchs verkäster Bronchialdrüsen in Luftwege auftreten, daß die Drüsenmassen mit oder ohne Kunsthilfe a ihnen entfernt werden, und dann Heilung erfolgt; in einem Teil der Fä ohne weiteres, in anderen erst nach dem Überstehen von Nachkrankheit

Dieser günstige Ausgang ist ein überaus seltenes Ereignis. In Mehrzahl der Fälle tritt nach dem Durchbruch einer verkästen Lymp

üse in die Luftwege der Tod ein, von 86 Fällen 77 mal. Diese 9 Fälle nd überhaupt die einzigen von allen 144 hier zusammen- tellten Perforationen von Lymphdrüsen in Nachbarorgane, e nicht tödlich enden.

Von den weiteren Fällen der Perforation in die Luftwege entfallen auf die Trachea, 46 auf die Bronchien; 3 mal war der Durchbruch in achea und Bronchus erfolgt. In dem von RIEGEL zitierten Fall FRAZER es unentschieden, in welchem Abschnitte des Luftweges die Perforation stande kam. Bei den nun folgenden, kurz wiedergegebenen Fällen sei sonderer Wert auf den Ort und die Art des Durchbruchs gelegt, auf e Ausbreitung der Tuberkulose im Körper, die nachfolgenden Kompli- ationen und die Todesart.

Perforation in die Trachea.

1. MEYNET: Plötzlicher Tod bei einem 2 jährigen Kinde, das an Erstickungs- fällen leidet. Trachea von großen, halb käsigen, halb fibrösen Lymphdrüsen ngeben. Perforation im Niveau der Bifurkationsstelle. Lumen mit käsigen assen erfüllt. Keine Lungentuberkulose.

2. TAIT: 12 jähriges Mädchen, das an erschwerter und verlängerter Respira- on mit Fiebererscheinungen litt, hatte eine in Eiterung übergegangene Bronchial- üsen-Tuberkulose. Der Tod war unmittelbar nach Verabreichung eines pectorans erfolgt.

3. LUNDIN u. WALLIS: Erstickung bei einem $2^1/_4$ jährigen Knaben nach rstopfung der Trachea durch eine tuberkulöse degenerierte Bronchialdrüse, die se perforiert hatte.

4. GULLIVER: Nach wiederholten Erstickungsanfällen Tod eines Kindes. rschluß der Trachea durch eine in sie hineinragende verkäste Lymphdrüse.

5. PARKER: Plötzliche furchtbare Atemnot bei einem 1 jährigen Kinde. acheotomie. Tod nach $1^1/_2$ Stunden. Eine käsige Bronchialdrüse hatte die achea unmittelbar über der Bifurkation perforiert und einen Bronchus voll- ndig verstopft.

6. BIGGS: Eine käsig erweichte Bronchialdrüse hatte die Trachea komprimiert d die Bifurkationsstelle durchbrochen.

7. AUDION u. BAYEUX: Tod durch Erstickung. Verkäsung der trachealen d peribronchialen Lymphdrüsen.

8. PERCY KIDD: 7 jähriger Knabe mit croupartigem Husten. Plötzlicher Tod. Sektion: Alle mediastinalen Lymphdrüsen waren vergrößert und verkäst, sonders die vor der Trachea gelegenen. Ulzeration der vorderen Wand gerade rhalb des Ursprungs des linken Bronchus. Diese führte in einen, vor der achea liegenden, abgekapselten Raum mit Detritus und Drüsenresten. In den ngenspitzen miliare Tuberkel.

9. NORTHRUP: Kind von 2 Jahren. Tod durch Asphyxie. Allgemeine berkulose mit Durchbruch einer vergrößerten Bronchialdrüse in die Trachea. rstopfung des rechten Bronchus durch käsige Massen.

10. MATHEWS (Fall 1): 4 jähriges Kind. Tod durch Erstickung. An der hten Seite der Trachea eine Öffnung, die mit einer Abszeßhöhle kommunizierte.

In der Luftröhre und den Bronchien beträchtliche Eitermengen. Tuberkelbazil wurden im Eiter und den mediastinalen Lymphdrüsen gefunden. Im übri keine Tuberkulose.

11. Mathews (Fall 2): Bedrohliche Dyspnoe und Cyanose bei einem Kin Intubation. Tod nach einigen Minuten.

Sektion: Lungen stark gebläht. Beim Schnitt durch den linken Hau bronchus drang ein größerer Schleimpfropf mit Gewalt hervor. Die Lung kollabierten augenblicklich. In der Trachea bestand dicht beim Abgang linken Hauptbronchus eine ovale Kommunikationsöffnung mit einer großen v kästen Bronchialdrüse. Der rechte Bronchus endete in tuberkulös-verdichtet Lungenparenchym.

12. Caillé: Ein an Bronchitis leidendes 4 jähriges Mädchen wurde be Umherlaufen von einem Schmerz am Halse befallen und fiel bewußtlos u Intubation. Tod.

Walnußgroßer kalter Abszeß an der Bifurkation der Trachea, der perfori war. Beide Bronchien waren mit seinem Inhalt gefüllt.

13. Gerber: Erstickung infolge Durchbruchs einer kompakten verkäst Lymphdrüse in die Trachea. Verlegung beider Bronchien.

14. Gaudiani: 3 jähriger Knabe mit Fieber, Dyspnoe, Husten: Verda auf Diphtherie. Seruminjektion. Besserung. Am dritten Behandlungstage sta Dyspnoe und Cyanose. Trotz Tracheotomie Tod. Trachea bis an die Bronch mit Drüsenpaketen umgeben. Etwas über der Bifurkation eine linsengr Öffnung in der Trachea, durch die ein Teil der käsigen Drüsenmassen in Lumen der Trachea eingedrungen war und beide Bronchien ca. 2 cm weit füllt hatte.

15. Steiner und Neureutter: $7^3/_4$ jähriges Kind mit Rachitis und Lym drüsen-Tuberkulose. Aus dem Sektionsprotokoll: Die Hals- und mediastina Lymphdrüsen stark vergrößert und verkäst. „Ein Zoll über der Bifurkat der Trachea eine hellgelbe, 3 Zoll breite, markierte Stelle, rot haloniert, deren Mitte sich an der Durchbruchsstelle eine morsche, zerfallene Lymphdr vorbeugt. Das Lungengewebe verdichtet, stellenweise blaßgrau gefärbt, feinschaumigem Serum stark durchtränkt".

16. Benda: Bei dem erstbeschriebenen Fall wurde bei der Sektion Durchbruch von tuberkulösen Drüsenmassen in die Luftröhre als Todesursa eruiert.

17—20. Weil: führt in seiner Zusammenstellung 4 Fälle von Perforat der Trachea an. 3 von Steiner und Neureutter und den Fall Edwards.

21—27. Loeb: bringt noch weitere 7 Fälle: Geoghean, Fuller, Thomps Wynn Westcott, Poupon, Coupeland, Peterssohn und Hadenius. Kin von 3—7 Jahren.

Man kann fast sagen: ein Fall gleicht dem andern. Soweit es Angaben erkennen lassen, waren Kinder erkrankt, und ihrem Leben wu durch schnelle Erstickung ein Ziel gesetzt. Diese war dadurch bewi daß die käsig erweichten Glandulae tracheo-bronchiales durchbrachen meist in den gerade über der Bifurkation gelegenen untersten Teil Trachea. Auf operativem Wege wurde deshalb nichts erreicht, weil so

die Bronchien aspiriert wurde. Diese wurden entweder durch Käse-ckel verlegt oder durch flüssige Massen ganz ausgefüllt.

Die Fälle lehren, daß man bei plötzlicher Dyspnoe von Kindern, die e nachweisbare Ursache und physikalische Veränderungen erkennen n, in erster Linie an Fremdkörper, in zweiter aber an eine Perforation äster Lymphdrüsen in die Trachea denken muß.

Durchbruch in die Bronchien.

1. Laeriston Shaw: Ein 2jähriger Knabe starb an heftiger Dyspnoe. e verkäsende Bronchialdrüse war in einen Bronchus eingedrungen, hatte eine alisierte Bronchiektasie veranlaßt, in deren Peripherie sich broncho-pneumoni-e Herde befanden.

2. Loeb: Knabe von 4 Jahren. Plötzliche heftige Erstickungserscheinungen. n Stridor, keine inspiratorische Einziehung, dagegen die auxiliären Inspirations-skeln in lebhafter Aktion. Zeichen akuter Lungenblähung. Nach einer Stunde l. Der Knabe litt an Husten und hatte vor 6 Monaten Pertussis gehabt. atomische Diagnose: Verkäsung einer Bronchialdrüse rechts mit Erweichung Sequesterbildung. Durchbruch in den rechten Hauptbronchus. Ausstoßung Sequesters. Steckenbleiben desselben in der Trachea, Erstickung. Miliare ötchen auf der Pleura, in der Lunge, im Herzen, in der Leber: größere er-chte Knoten in der Milz (chronische allgemeine Tuberkulose).

3. Weigert: In dem einen Falle fand sich im rechten Hauptbronchus eine engroße Öffnung, durch welche der Inhalt der verkästen Bronchialdrüse ein-reten war. Die Trachea und die Bronchien beider Lungen waren bis zu den zweigungen zweiter Ordnung mit grünlich-gelben Pseudomembranen aus-leidet und schließlich ganz damit ausgefüllt. Trotz Tracheotomie trat der durch hochgradigste Erstickungsnot ein.

4. Weigert: In dem andern Falle kommunizierte eine kirschkerngroße le, die durch käsig erweichte Bronchialdrüsen entstanden war, durch eine te Öffnung mit zwei benachbarten Bronchien des rechten Unterlappens. Alle nchien der rechten Lunge zeigten einen fibrinähnlichen Belag, der sich von Unterlage abheben ließ. Der Tod war durch rechtsseitige „tuberkulös-pöse" Pneumonie und Pleuritis eingetreten.

5. Guyot: Bei einem Kinde plötzlich schwere asphyktische Zustände. cheotomie. Tod. An der vorderen Wand des rechten Bronchus eine breite ung, die mit einer von verkästen Bronchialdrüsen gebildeten Höhle kommuni-te. Ihr Inhalt verlegte die Trachea in der Höhe der Bifurkation.

6. Löhrer: Plötzlicher Erstickungsanfall bei einem 4 jährigen Knaben. cheotomie. Tod. Primäre Tuberkulose der Bronchialdrüsen rechts. In dem ngsteil des rechten Bronchus eine Perforationsöffnung. Die Trachea war h gelöste, verkäste Bronchialdrüsenmassen vollkommen ausgestopft.

7. Fronz (Fall 2): Bei einem $2^1/_2$ jährigen Kinde wird wegen Luftröhren-ngerung die Tracheotomie gemacht. Trotzdem Tod in einem schweren Er-ungsanfalle.

Sektion: Die Bronchialdrüsen tuberkulös, zum Teil verkäst. An der Bi-ation der Trachea liegt ein käsiger Pfropf, der aus einer überlinsengroßen ung im rechten Bronchus heraustritt und das Lumen der Trachea und des

Bronchus flottierend verengt. Diese führt in einen überhaselnußgroßen Ho raum, der einer käsig erweichten durchgebrochenen Drüse entspricht. I Lungen gedunsen, von Eiter strotzend. Das Parenchym galertig infiltriert u von Gruppen grauer Knötchen durchsetzt.

8. Sievers (Fall 1): 1jähriger Knabe mit Pertussis und Bronchitis. rechten Bronchus zwei Perforationsöffnungen. Beide kommunizieren mit ei verkästen Lymphdrüse. Die mediastinalen und peribronchialen Lymphdrüs stark vergrößert, zum Teil verkäst. Käsige Pneumonie des rechten Unterlappe

9. Michael (Fall 7): Mädchen von 5 Jahren. Verkäsung der Bronchi drüsen rechts mit Durchbruch in einen Bronchus. Sequestrierende, käsige Pne monie des Unterlappens mit Tuberkelbildung. Lobulärpneumonie links. So

10. Hubert: $5^1/_2$ jähriger Knabe, der seit 14 Tagen an Pertussis leid erkrankt plötzlich schwer an Fieber, Husten und Meteorismus. Es entwicke sich links hinten unten eine nach 2 Wochen zum Tode führende Pneumon

Sektion: Käsige Pneumonie des linken Unterlappens. Tuberkulose d Lungen und fast sämtlicher Organe. Die Wand des linken Bronchus in au gedehntem Maße durch verkäste, eingeschmolzene Bronchialdrüsen zerstört. „W diesen Fall interessant macht" schreibt der Verfasser, „ist der Umstand, daß si der Tag des Durchbruchs genau bestimmen läßt. Dieser fällt sicher mit de Tag der plötzlichen Verschlimmerung zusammen. Bei den krampfhaften Huste paroxysmen wurden Teile der eitrigen Drüsenmasse in der linken Lunge aspiri und erzeugten dort im Unterlappen eine Pneumonie, die zum Tode führte."

11. Sievers (Fall 2): $9^1/_2$ Monate alter Knabe. 2 cm unterhalb der Bifu kation eine Perforationsöffnung im linken Hauptbronchus. Tuberkulöse ulce der Trachea und des linken Bronchus. Mediastinale und peribronchiale Lymp drüsen vergrößert, zum Teil verkäst und erweicht. Käsige Pneumonie in d ganzen linken Lunge. Tuberkulose der rechten Lunge und aller Organe.

12. Sievers (Fall 3): 8 Monate alter Knabe. Im linken Hauptbronch eine stecknadelkopfgroße Perforationsöffnung 3 cm unterhalb der Bifurkatio stelle. Mediastinale und peribronchiale Drüsen stark vergrößert und verkä Lobuläre käsige Pneumonie des linken Oberlappens. Rechte Lunge ohne V änderungen.

13. Hanau (Fall 1): Mädchen von 16 Jahren. Im Hauptbronchus d linken Lunge ein derber, harter, etwas verästelter Körper. In einem der d Bronchien des Unterlappens findet sich, der Wandung fest eingefügt, ein äh licher Körper. Entsprechend dieser Stelle äußerlich eine vergrößerte Bronchi drüse, welche dicht an der Wand des Hauptvenenstammes sitzt und dur diesen vom Bronchus getrennt ist; eine Kommunikation nicht nachweisb Miliartuberkulose. Diagnose: Pneumonia caseosa apicis utr. Tuberculosa intest ilei, Glandul. mesenter. et bronchial. Durchbruch von Bronchialdrüsen in ein Bronchus.

14. Michael (Fall 9): Tuberkulöse Coxitis links. Phlebitis tuberculo pulmonum. Akute allgemeine Miliartuberkulose. Verkäsung der Bronchi drüsen mit Durchbruch in den linken Hauptbronchus. Ein walnußgrol käsiger Herd im linken Unterlappen. Meningitis tuberculosa.

15—44. Weil: zitiert noch weitere 30 Fälle: von Barthez und Rill 12 für den rechten, 15 für den linken Bronchus — einen von Kjerner einen von Leblond: Perforation eines Bronchus. Sämtlich bei Kindern.

45—46 Loeb: Führt auch noch 2 weitere Fälle für den Durchbruch in Bronchien an. Den von Björkmann in den rechten, den von Percy Kidd den linken Bronchus. Kinder von 5 und 7 Jahren.

Auch hier findet sich das Krankheitsbild nur bei Kindern, bei Fällen war 21 mal der rechte, 21 mal der linke Bronchus perforiert. mal ist es unentschieden, in welchen von beiden der Durchbruch erfolgte. Lokal beobachtet man eine stecknadelkopf- bis über linsengroße, ch größere Kontinuitätstrennung der ganzen Wand, die zur direkten mmunikation des Hohlweges mit einer verkästen oder erweichten perionchialen Drüse oder einem aus mehreren solcher entstandenen Abszeßhlen führt. Sind neben erweichten auch noch härtere bröckelige Massen den Abszeßhöhlen, so kann es zur Stenose kommen, indem durch stenstöße die Pfröpfe in die Trachea oder den Larynx befördert rden. Sie ist natürlich besonders lebensgefährlich, wenn beide Bronchien rschlossen werden.

Ein bis dahin gesundes Kind wird ganz plötzlich von konvulsivischem sten und hochgradigster Dyspnoe ergriffen, fällt wie vom Blitze getroffen und kommt in kürzester Zeit zum Exitus letalis. Auch der hinzuogene Arzt kann, wenn er das Kind überhaupt noch am Leben trifft, ist wenig ausrichten. Die Verlegung der Luftwege ist meist nicht zu heben, da das Hindernis auch auf operativem Wege nicht entfernt rden kann.

In anderen Fällen ist der Verlauf weniger foudroyant. Neben den stenparoxysmen und dyspnoischen Anfällen mit hörbarer Respiration obachtet man Erbrechen, Cyanose, zunehmende Hinfälligkeit und orösen Schlaf. Bei dem Ringen nach Luft treten die inspiratorischen fsmuskeln in lebhafte Tätigkeit; es fehlt der Stridor und die inspiratohe Einziehung, worauf manche Autoren besonderen diagnostischen Wert en. Manchmal sind die Drüsenmassen kleiner, flottieren hin und her l werden schließlich aspiriert. In den von Weigert mitgeteilten Fällen nden sich in allen Teilen des Luftweges bis in die feinsten Verigungen Pseudomembranen, die das Lumen verlegen und die Atmung ließlich ganz aufheben. Wird die ganze Lunge mit Eiter überschwemmt, mt es zu herdweisen oder diffusen Infiltrationen, meist tuberöser Natur. 7 mal findet sich in der Zusammenstellung eine Pneumonia caseosa.

Perforation in die Trachea und die Bronchien.

1. Krumbholz: 6 jähriger Knabe, der früher Pneumonie und 3 mal Diphtherie hatte, erkrankte unter den Erscheinungen einer Tracheastenose, der erlag.

Trachea dicht über der Bifurkation perforiert; auch die vordere Wand des rechten Bronchus zeigte eine $^1/_1$ cm große Öffnung, durch welche eine zähe

graue Käsemasse in das Lumen hineinragte. Die Drüsen an der Bifurkati vergrößert und verkäst.

2. Frühwald: $4^1/_2$ jähriger Knabe, der wegen Mesenterialdrüsen-Tuberkul behandelt war und sich erholt hatte, bekam nach einem Jahr infolge ei Falles plötzliche Stenoseerscheinungen, die so bedrohlich wurden, daß der Kna dem dritten asphyktischen Anfall unter heftigen Konvulsionen und mit tie Cyanose erlag.

Sektion: Im Larynx ein in der Stimmritze steckender, kaffeebohnengrol käsiger Pfropf. In der rechten Wand der Trachea dicht über der Bifurkati ein bohnengroßer Defekt mit weichen, zottigen Rändern. Durch diesen gelan man in eine haselnußgroße Höhle, die mit käsig bröckeligen Massen und ge lichem Brei gefüllt ist und einer Bronchialdrüse entspricht. Alle Bronchien u Mesenterialdrüsen vergrößert. An der Bifurkation ein derber Pfropf, der bei Bronchien verschließt. Das Lumen des rechten Bronchus durch eine erbsengro Lymphdrüse vorgewölbt und verengt. Die Schleimhaut weist auch hier zw hanfkorngroße Perforationsöffnungen auf, durch welche sich auf Druck dick gelber Brei entleert. Lungen: ohne Befund.

3. Horst: Auszug aus dem Sektionsprotokoll: Chronische Tuberkulose beid Lungen mit frischer miliarer Aussaat. Starke Verkäsung der trachealen u bronchialen Lymphdrüsen. An der Bifurkation eine große Abszeßhöhle verkäst Lymphdrüsen. An der vorderen Wand der Trachea und im rechten Bronch je eine kleine Öffnung mit zackigen Rändern. Durch diese gelangt man jene Abszeßhöhle.

Während auch hier Erstickungserscheinungen das Krankheitsbild h herrschen, ist dieses in den Fällen, wo eine Perforation der Luftwege n einer solchen des Ösophagus kombiniert ist, ein recht verschiedenes, s es, daß nur Symptome von seiten der Luftwege zu beobachten sind u solche vom Ösophagus fehlen, oder daß Beobachtungen, wie das Au husten genossener Speisen, eine Mitbeteiligung des Ösophagus stark ve muten lassen. Jedenfalls muß man bei einer derartigen Erscheinung erster Linie an den gemeinsamen Durchbruch eines tuberkulösen Drüse abszesses in die Luftwege oder den Ösophagus oder eines Lunge gangränherdes in den Ösophagus denken, in zweiter Linie an das E stehen einer Magenbronchial- oder Magenlungenfistel. Diese beiden ruf dieselben klinischen Symptome hervor, sind aber viel seltener, währe eine Kommunikation zwischen Ösophagus und Luftwegen relativ öfter z Beobachtung kommt.

Durch die Mitbeteiligung des Ösophagus am Krankheitsprozeß find man in den Lungen öfter eine Gangrän.

Durchbruch in die Luftwege und den Ösophagus.

1. Weichselbaum: 36jähriges Mädchen. Die hintere Wand der Trach und die vordere des Oesophagus sind 3 Finger breit oberhalb der Bifurkat siebförmig durchbrochen. In der Trachea 4, im Oesophagus 8 mohnkorn- hanfkorngroße Perforationsöffnungen, welche mit den zwischen beiden liegen vereiterten Lymphdrüsen kommunizieren. Ausgedehnte Tuberkulose des Ösopha

der Trachea und der Bronchien bis in die mittelgroßen Bronchusäste. Peribronchitis tuberculosa beider Lungen. Die Supraklavikular- und Mediastinaldrüsen stellten taubeneigroße verkäste Tumoren dar. Während des Lebens keine Symptome von seiten des Ösophagus; keine Schlingbeschwerden; nur Langsamkeit beim Essen.

2. Hanot: Erkrankung der Cervical-, Tracheal- und Bronchialdrüsen. Perforation des Ösophagus und der Trachea. Graue Pneumonie in den Unterlappen beider Lungen.

3. **Mein Fall 1**: Paul Bramfeld, 3 Jahre. Aufnahme 20. VII. 1899. Tod 24. IX. 1899.

Anamnestisch ist nichts bekannt.

Aufnahmestatus: Mäßig kräftiges Kind, etwas benommen mit trübem Blick, Temperatur 39,6° C. In der linken Achselhöhle deutliche Dämpfung; auskultatorisch verschärftes Atmen mit großblasigen Rasselgeräuschen. Über den anderen Lungenpartien sonorer Schall. Aus dem linken Ohr eitriger Ausfluß. Diagnose: Pneumonie des linken Unterlappens.

Krankheitsverlauf: Während die Temperatur in den ersten Tagen zwischen 38,5 und 40° C schwankte, kehrte sie am achten Tage zur Norm zurück. Der Puls betrug 110—120 Schläge pro Minute. Die Temperatur bleibt in den nächsten vier Wochen normal, zeigt aber doch vereinzelt Exacerbationen. Puls immer über 100. Das Allgemeinbefinden ist ziemlich schlecht. Über allen Partien der Lunge bleiben Rasselgeräusche bestehen; es ist immer ziemlich reichlicher, schleimig eitriger Auswurf vorhanden. Obgleich keine Bazillen gefunden werden, liegt Verdacht auf Tuberkulose vor.

Am 1. September steigt die Temperatur auf 38° C. Auf dem Gaumen und der Zunge sind linsengroße, graugelbe Plaques. Die Lippen sind geschwollen, rissig und blutend. Die Submaxillardrüse infiltriert und druckempfindlich. Nahrungsaufnahme fast unmöglich. Diagnose: Stomatitis aphthosa. Therapie: Spülungen mit Sol. alum. acetico-tartar. 1:100. Die Temperatur bleibt in der nächsten Zeit erhöht; besonders immer abends ein Anstieg auf 38,5—39° C. Puls 120—130. Die Stomatitis hält an. Am 17. September somnolenter Zustand und apathisches Aussehen. Cyanose. Links hinten unten lautes Bronchialatmen und absolute Dämpfung. In den nächsten Tagen wird der Zustand bedrohlicher. Der Puls steigt auf 140—160, die Temperatur hält sich auf 39° C. Dyspnoe. Cyanose. Schließlich erfolgt am 23. September der Exitus letalis

Pathologisch-anatomische Diagnose:

Pericarditis sero-fibrinosa.

Pleuritis adhaesiva. Bronchopneumonia et Tuberc. pulm. utr. part.

Gangraena glandul. lymph. mediastini subsequente perforatione in oesophagum et tracheam.

Beschreibung des Spirituspräparates.

Die mediastinalen Lymphdrüsen sind vergrößert und zum Teil verkäst. Zwischen Trachea und Ösophagus befindet sich in der Höhe der Bifurkation eine Abszeßhöhle mit ziemlich glatten Wandungen. Sie ist taubeneigroß und steht mit der Trachea und dem Ösophagus in direkter Kommunikation. In dem untersten Teil der Trachea befindet sich in der hinteren Wand ein 3 cm breiter, 2 cm langer unregelmäßiger Defekt, der sich auf die mediale Circumferenz beider Hauptbronchien fortsetzt. Die um die Durchbruchsstelle liegenden Drüsen sind hasel- bis walnußgroß.

Auf der anderen Seite der Höhle gelangt man 3 cm unterhalb der Bifurkation durch einen erbsengroßen Wanddefekt in den Ösophagus. Auf der Schleimhaut der Trachea und des Ösophagus sind in der Umgebung der Perforationsöffnungen keine Tuberkelbildungen.

4. Schlagenhaufer (Fall 1): Kommunikation eines Bronchialdrüsenabszesses mit einem Bronchus und dem Ösophagus.

5. Minderlein: Sekundäre Perforation des Ösophagus durch erweichte Lymphdrüsen, kompliziert durch Kommunikation mit einer tuberkulösen Kaverne in der Spitze des rechten Unterlappens und mit dem rechten Hauptbronchus. „Verkäste Drüsen in der Nähe der Bifurkation beweisen, daß die Perforation des Ösophagus und rechten Bronchus nach primärer Erkrankung der Drüsen durch Übergreifen per contiguitatem auf diese Organe erfolgt ist. Das Aushusten genossener Speisen ließ klinisch den Vorgang erkennen. Tod wegen nachfolgender Gangrän."

6. Poland: $1\frac{1}{2}$jähriger Patient. Allgemeine Tuberkulose. Bronchialdrüsen bis zu Mandelgröße geschwollen und verkäst. In der Gegend der Bifurkation zeigte sich vorn ein von einer Bronchialdrüse ausgehender Abszeß, der links in die innere Seite des linken Bronchus, nach hinten zu in die vordere Wand des Ösophagus perforiert war. Jede Öffnung ließ eine starke Sonde passieren.

7. Körner (Fall 1): In der Mitte einer breiten Ösophagusstriktur fand sich eine ulzerierte Stelle, in die ein von verkästen Bronchialdrüsen kommender Fistelgang mündete. Eine neue große Abszeßhöhle lag der Wand der Speiseröhre an und kommunizierte mit dem rechten Hauptbronchus.

8. Schafft: Knabe von 4 Jahren. Pathologisch-anatomische Diagnose: Ausgedehnte Tuberkulose der peribronchialen Lymphdrüsen mit Übergang auf die Lungen, besonders rechts, und Kavernenbildung. Perforation im unteren Teil des Ösophagus. Sekundäre tuberkulöse Peritonitis. Tuberkulose der Pleura costalis und der Milz. „Eine Drüse hat den Hauptbronchus des unteren Lappens arrodiert und seine Schleimhaut geschwürig zerstört. Nahe dem freien vorderen Rande des Unterlappens findet sich eine mandelgroße Erweichungsstelle, die von einer grauen Abszeßmembrane umkleidet ist." Im Ösophagus ein einpfennigstückgroßer Defekt der ganzen Wand, $\frac{1}{2}$ cm unterhalb der Bifurkation. Durch diesen kommt man in eine kirschkerngroße Höhle im Lungenhilus, die von einer erweichten, dem linken Hauptbronchus angelagerten Drüse herrührt.

9. Neumann: Knabe von 4 Jahren. Kompression der Luftwege durch Lymphdrüsentumoren mit Dyspnoe und Erstickungsanfällen. Nach 6 Monaten schwere Stenoseerscheinungen. Tracheotomie. Rechter Bronchus verstopft. Nach

18 Tagen Hautemphysem. Tod. Sektion: Bronchialdrüsen durchweg vergrößert, partiell verkäst und verjaucht. Von innen aus sind die Anfangsstücke beider Bronchien und des Ösophagus ulzerös perforiert. Das Zellgewebe der unteren Hälfte des Mediastinums jauchig infiltriert.

10. v. Ziemssen: Perforation des Ösophagus, der Trachea und beider Bronchien infolge Durchbruchs verkäster Bronchialdrüsen. Öffnung der Speiseröhre 5 cm unter dem Rande des Ringknorpels nach vorn und links. Unterhalb der Stelle, wo der Bronchus für den rechten Oberlappen abgeht, fand sich ein Defekt mit sehr scharfen Rändern, der in eine von Lungengewebe umschlossene, dem rechten Bronchus anliegende Höhle führte.

11. Weil erwähnt noch einen Fall, in dem beide Hauptbronchien und der Ösophagus perforiert waren. (Beschrieben von Graham Tice.)

Bei den sekundären Perforationen des Ösophagus übernehmen neben Strumen und Aneurysmen, die durch dauernden Druck die Wand der Speiseröhre usurieren, die bronchialen und trachealen Lymphdrüsen am häufigsten die Rolle, die primäre Ursache zu sein. Meist sind es die Drüsen an der Bifurkation, die tuberkulös oder anthrakotisch erkrankt sind, sekundär erweichen und dann perforieren. Deshalb ist nach Ziemssen und Zenker der Durchbruch im Halsteile des Ösophagus seltener als in der Brusthöhle. Neben einer Ausbreitung der Tuberkulose auf die Ösophagusschleimhaut findet man bei der Sektion Verkäsung, Abszedierung der mediastinalen und tracheo-bronchialen Lymphdrüsen, eine mehr oder weniger allgemeine Tuberkulose des ganzen Körpers, in selteneren Fällen ein direktes Übergreifen auf die Lungen mit Gangrän, Empyem, jauchiger Pleuritis, Pyopneumothorax. Die Perforationsöffnung findet sich manchmal auf dem Boden eines Traktionsdivertikels. Entweder ist ein größerer Defekt vorhanden oder mehrere Öffnungen, die durch Fistelgänge mit dem Drüsenabszeß in Verbindung stehen.

Durchbruch in den Ösophagus.

1. Zenker: 46jähriger Patient, litt an langdauernden Durchfällen und Schluckbeschwerden. Anschwellung des Leibes. Am zweiten Tage nach der Aufnahme war das Schlucken sehr schmerzhaft. Am dritten Tod. Sektion: Sämtliche Halsorgane sind umgeben von verhärteten Drüsen mit käsiger, zum Teil erweichter Schnittfläche. Etwa in der Mitte des Ösophagus drei schrotkorngroße Perforationsöffnungen, durch welche die Sonde in buchtige Gänge gelangt, welche an der Trachea und den Bronchien entlang verlaufen. Ausbreitung der Tuberkulose in der Speiseröhre. Tuberkulöse Pleuritis und Peritonitis. Solitärtuberkel der Lunge, Leber, Milz; Ulcera tuberc. ilei et coeci.

2. Völcker: 9jähriger Knabe. Am Hilus der rechten Lunge eine Masse verkäster Lymphdrüsen. Diese waren in die Lungen nicht durchgebrochen; in den Lungen keine Tuberkel. In der vorderen Wand des Ösophagus fand sich eine 5 mm große Öffnung etwas unterhalb des Niveaus der Bifurcatio tracheae; ihre Ränder waren unregelmäßig; sie führte in eine Höhle, in der man verkäste Massen sah. In vivo keine Symptome einer Speiseröhrenaffektion.

3. 1. Willard Bartlett führt in seinen chirurgischen und pathologischen Betrachtungen über die Tuberkulose des Ösophagus zwei Fälle an, die die Neigung des Ösophagus zur Beteiligung an chronischer Lymphdrüsentuberkulose beweisen sollen. Bei dem einen fanden sich in der vorderen Wand der Speiseröhre fünf Fistelöffnungen von 1—5 mm Durchmesser, die in Hohlräume führten, welche von peribronchialen und mediastinalen Lymphdrüsen gebildet waren. In der Umgebung der Perforationsöffnung tuberkulöse Ulcera. Bei dem andern bestand eine Fistelöffnung, die nach vorn und oben auf dem Wege eines buchtigen Kanals in eine käsig-erweichte Lymphdrüse an der Bifurkation der Trachea führte.

5. Beck: Bei einem 45jährigen Manne fand sich bei der Sektion eine frische und alte Tuberkulose beider Lungen mit Kavernenbildung; tuberkulöse Pleuritis; Pyopneumothorax. Tuberkulose der bronchialen und mediastinalen Lymphdrüsen; tuberkulöse Ulcera des Larynx und der Trachea. „Der Ösophagus zeigte in der Höhe der Bifurkation der Trachea ein Traktionsdivertikel. An der vorderen Wand saß an der Grenze zwischen dem oberen und mittleren Drittel ein 3/1 cm großes Geschwür mit stellenweise unterminierten gezackten Rändern und mit käsig-bröckeligem Grunde. Entsprechend der Lage des Ulcus war zwischen Ösophagus und Trachea ein 4·2 cm großes Paket von peripher trocken verkästen, zentral erweichten Lymphknoten vorhanden, welche genau die Gestalt des Ulcus hatte.

6. Körner (Fall 2): Gangrän im Hilusteil des rechten Unterlappens mit sekundär jauchiger Pleuritis und einer Kommunikation des gangränösen Herdes mit dem Ösophagus durch Vermittelung verkäster Bronchialdrüsen.

7. Schlagenhaufer: Bei Fall 3 bestand eine Öffnung in einem Traktionsdivertikel des Ösophagus, welches mit einem Bronchialdrüsenabszeß kommunizierte.

8.—10.: Orth führt in seinem Lehrbuch drei Fälle an, in denen tuberkulöse Geschwüre des Ösophagus nach Perforation verkäster Lymphdrüsen entstanden waren.

Laroche beobachtet einen Fall, bei dem die Aorta und der Ösophagus perforiert waren. Im Verlauf eines dyspnoischen Anfalles war der Patient einem Blutsturz erlegen. Leider ist das Präparat nicht genau untersucht und nicht einmal die Frage beantwortet, ob eine tuberkulöse Lymphdrüse oder ein Ösophaguskrebs die Perforation veranlaßten. Bei der nahen Beziehung beider Organe zu den Lymphdrüsen des hinteren Mediastinums wäre es immerhin leicht möglich, daß auch hier eine käsige Drüse durchgebrochen sein könnte, entweder gleichzeitig in beide Wege, oder zuerst in den Ösophagus. Sekundäre Mischinfektion von der Speiseröhre her hat dann vielleicht zur Bildung eines jauchigen Abszesses geführt, der in die Aorta durchbrach.

Für die **Perforation der Aorta** kann man die Drüsen des vorderen und hinteren Mediastinums verantwortlich machen.

Bei dem Fall von Dittrich (1) handelt es sich um einen 12jährigen Knaben mit älterer Drüsentuberkulose.

An der Außenfläche der Aorta befand sich in der Nähe der Abgangsstelle der A. anonyma eine erbsengroße, mit der Arterienwand innig zusammenhängende tuberkulöse, zum Teil verkäste Lymphdrüse, welche nach schichtweiser, rund-

zelliger Infiltration der Wand in das Innere der Aorta perforiert war. Die Intima war im Bereich der Perforation reichlich kleinzellig infiltriert und wie die Media aneurysmatisch und so vorgewölbt, daß sie durch die Lücke der Media mit dem tuberkulösen Granulationsgewebe in Berührung trat. In diesem wie in der infiltrierten Aortenwand reichlich Tuberkel. Im übrigen fand sich bei der Sektion eine allgemeine Miliartuberkulose.

In seiner Arbeit „Zur Frage der Genese der Lungentuberkulose" berichtet Schmorl (2) in der dort aufgestellten Statistik über den Einbruchsherd des tuberkulösen Virus bei Miliartuberkulose von einem Fall, bei dem eine erweichte tuberkulöse Lymphdrüse in dem Aortenbogen durchgebrochen war. Nähere Mitteilungen fehlen.

Ausführlich beschreibt Liefmann (3) eine Perforation in die Aorta ascendens bei einem 6jährigen Knaben, der eine alte käsige Tuberkulose der Mediastinal- und Mesenterialdrüsen hatte. Während ersterer eine Infektion des Peritoneums zur Folge hatte, führte diese einerseits durch Kontaktinfektion zu einer obliterierenden Perikarditis, andererseits durch sukzessive Arrosion der Aortenwand zu einer freien Kommunikation des Gefäßinnern mit einer tuberkulös infizierten Höhle und damit zur akuten Miliartuberkulose, die dadurch entstand, daß der Inhalt der erweichten Drüse sich im Momente des Durchbruchs in das Blut entleerte, wodurch eine Überschwemmung mit Tuberkeln verursacht wurde.

Salomon erwähnt in seiner Dissertation einen Fall von Barety (4), bei dem dieser die gleichzeitige Perforation der Aorta und Trachea durch tuberkulöse Drüsen beobachtete.

Schließlich berichtet Kamen (5) noch von einem 24 Jahre alten Soldaten, bei dem die Aorta 4 cm oberhalb der Semilunarklappen etwas erweitert und in allen ihren Häuten verdickt war. Hier „zeigt das Gefäßrohr einen querverlaufenden, nur in der vorderen Wand eine 3 cm lange Brücke belassenden, Riß der inneren Gefäßhäute. Im rechten Teile dieses Risses ist auch die Adventitia sackförmig abgehoben und gerissen, und es führte diese Öffnung in die Perikardialhöhle. Dieses war die Austrittsstelle für den Blutstrom und die Anfüllung des Herzbeutels mit Blut die direkte Ursache des momentan eintretenden Todes. Der hinteren Gefäßwand war eine dem hinteren Mediastinalraum angehörige Lymphdrüse adhärent, welche sich im Durchschnitt als käsig erwies.

Unentschieden ist der Fall von Laroche: Bei einem Mann, der plötzlich im Verlauf eines Dyspnoeanfalles einem Blutsturz erlag, bestand am Ösophagus und der Aorta eine Ulzeration. Verfasser legte sich die Frage vor, ob es sich um einen Ösophaguskrebs handelte oder eine tuberkulöse Lymphdrüse, die in beide Wege gleichzeitig durchbrach.

Während es in den Fällen Dittrich und Liefmann ziemlich sicher zu einer Arrosion der Gefäßwand von außen, von der verkästen Drüse

her kam, hat man sich in dem Fall Kamen den Vorgang so zu denken, daß durch die diffusiblen Gifte eine Entzündung und Verdickung der Arterienwand und eine Sklerosierung der Intima entstanden ist. Der Riß in der sklerosierten Intima führte zur Bildung eines Aneurysma dissecans, das schließlich die Adventitia durchbrach. Daher fand auch in diesem Falle ein Verblutungstod statt, während in den anderen Fällen die akute Miliartuberkulose die Todesursache abgab.

Durchbruch in die Arteria pulmonalis und die Luftwege.

In Hinblick auf die nahe anatomische Beziehung der Pulmonalarterie zu den Bronchien und peribronchialen Lymphdrüsen kann es kaum wundernehmen, daß gelegentlich auch die Lungenarterien von einer tuberkulösen Lymphdrüse arrodiert werden. Oft tritt ganz plötzlich bei einem scheinbar gesunden Kinde — denn diese sind wieder bevorzugt — eine Hämoptoe auf, die bei dem Fehlen jeglicher Symptome von seiten der Lungen unerklärlich erscheint. Da erfahrungsgemäß die Perforation eines Bronchus auch ganz symptomlos verlaufen und jahrelang bestehen bleiben kann, ist dem Kliniker die Möglichkeit gegeben, die Vermutungsdiagnose darauf zu stellen, daß ein käsiger Lymphdrüsenabszeß in einem Pulmonalarterienast durchgebrochen ist, der durch die schon länger bestehende Ulzeration im Bronchus sein Blut entleerte und schnell den Tod herbeiführte. Direkt veranlaßt wird ein derartiger Vorgang oft durch forciertes Lachen, durch Hustenstöße, durch einen Fall. Sehr gut denkbar ist auch, daß der Durchbruch in die Arterien erst infolge der durch die Perforation in den Bronchus hervorgerufenen Erstickungserscheinungen und des dadurch gesteigerten Druckes im Thorax zustande kommt. Sei es nun, daß die Arterienwand schon bis auf die Intima tuberkulös ulzeriert war, oder daß durch Narbenzug ein Aneurysma dissecans entstand, welches beim Einsetzen dyspnoischer Anfälle oder zufälliger, den Luftdruck beeinflussender Momente platzte und einen augenblicklichen Verblutungstod herbeiführte.

1. Fronz (Fall 3): Ein 14 Monate altes Kind starb mit der klinischen Diagnose: Infiltration der Lungen. Hämoptoe infolge Durchbruchs einer Bronchialdrüse in einen Bronchus. Sektion: Ein Pulmonal-Arterienast des rechten Unterlappens besitzt eine aneurysmatische Ausbuchtung, die in eine etwa Haselnußgroße, buchtige Bronchialdrüsen-Kaverne vorgewölbt und perforiert ist. Diese steht durch eine zackige Öffnung mit dem Bronchus in Verbindung. Der rechte Unterlappen ist teils gallertig, teils käsig infiltriert. Lunge weiß, gedunsen und blutleer.

2. Michael (Fall 3): Mädchen von $1^1/_2$ Jahren. Verkäste Tracheobronchial- und Mesenterialdrüsen. Durchbruch einer verkästen Bronchialdrüse in die Lunge und den rechten Hauptbronchus mit Bildung einer Kaverne. Diese war in einem Hauptast der Lungenarterie perforiert und hatte dadurch eine tödliche

Lungenblutung veranlaßt. Tuberkulöse Darmgeschwüre. Tuberkulose der übrigen Organe.

Fall 6. Bronchialdrüsen walnußgroß und verkäst. Lungentuberkulose. Der rechte Bronchus und zwei Lungenarterien waren von einer Bronchialdrüse perforiert. Tödliche Lungenblutung. Chronische allgemeine Tuberkulose.

4. Kidd: berichtet von einem Fall, bei dem durch eine Perforationsöffnung in einen Bronchus eine tötliche Lungenblutung erfolgte. Eine verkalkte Lymphdrüse hatte eine Pulmonalarterie komprimiert und durchbrochen.

5.—12. Jeauselm: hat aus der französischen Literatur 8 Fälle zusammengestellt: Berton 2, Barthez und Rilliet 1, Alibert 2, Grancher 1, Cazailis 1, Cadet de Gassicourt 1. Bei allen erfolgte der Durchbruch in ein mit einem Bronchus verschmolzenes Lungengefäß, die Pulmonalarterie oder ihre Verzweigungen. Bis zu dem Auftreten der tötlichen, blitzartigen Blutung war bei allen Kindern die Erkrankung der Bronchialdrüse verborgen geblieben. Infolge einer körperlichen Anstrengung stürzte das Blut aus Mund und Nase, der Puls verschwand; fast momentaner Tod.

Bei einem Fall, den Scott berichtet, war auch noch der Ösophagus in den Bereich der Ulzeration hineingezogen. Hier war eine Drüse des vorderen Mediastinums in den Ösophagus, den linken Bronchien und die Pulmonalarterie durchgebrochen.

Abgesehen von der Aorta und der Arteria pulmonalis habe ich in der Literatur keinen Fall von Perforation einer tuberkulösen Lymphdrüse in Arteria gefunden. Um so wertvoller ist das Präparat des Eppendorfer pathologischen Institutes, bei dem sich eine **Perforation in die Arteria anonyma und die Trachea,** findet:

Mein Fall II: Felix Thomas, 36 Jahre, Steward. Aufnahme 31. VII. 1903, Tod 11. VIII. 1903.

Anamnese: Patient hatte 8 Wochen vor der Aufnahme sich stark erkältet, hat damals viel gehustet und angeblich auch blutige Beimischungen im Auswurf gehabt. Besserung. Vor 3 Wochen Verschlimmerung des Krankheitszustandes. Übelriechenden Auswurf will er nie gehabt haben.

Aufnahmestatus: Blaß aussehender Mann von guter Entwickelung, in mittelmäßigem Ernährungszustand. Thorax lang und flach, Schlüsselbeingruben nicht eingesunken. Die Perkussion der Lunge ergibt normale Grenzen und vollen sonoren Schall, nur rechts hinten unten ist der Perkussionsschall abgeschwächt und leicht tympanitisch. Das Atmungsgeräusch ist hier verschärft bis bronchial, stellenweise hauchend; wenige feuchte bis scharfe Rasselgeräusche. In den übrigen Lungenpartien ist das Atmen vesikulär mit spärlichen bronchitischen Rasselgeräuschen. Auswurf reichlich, grau weiß-schaumig-schleimig, ohne Blut, geruchlos. Die übrigen Organe zeigen nichts Krankhaftes.

Krankheitsverlauf: Der Kranke wurde 12 Tage lang beobachtet. Die Temperatur war während dieser Zeit normal, der Puls um 100 herum.

Die Menge des Sputums war pro die 150—200 ccm; einmal wurden Tuberkelbazillen gefunden. Patient wurde in den ersten 3 Tagen mit Priesnitz und Kodeinsaft behandelt, nachher mit Kal. Jodat. Sol. 10 auf 300, 3 mal täglich einen Eßlöffel voll.

Ohne irgendwelche vorherige Anzeichen tritt plötzlich am 12. Tage eine Hämoptoe auf, die das Leben in wenigen Minuten endigt.

Pathologisch-anatomische Diagnose.

Lymphadenitis tuberculosis caseosa mediastini in tracheam et in Arteria anonymam perforans.

Tuberculosis pulmonum disseminata. Pleuritis athaesiva utr. part.

Beschreibung des Spirituspräparates.

Die medistinalen Lymphdrüsen sind vergrößert und verkäst. Zwischen Trachea einerseits und Aorta, Arteria anonyma andererseits befindet sich ein hühnereigroßer Tumor, der dicht über der Teilungsstelle der Trachea beginnt und bis zur Grenze zwischen oberem und mittlerem Drittel reicht. Er besteht aus untereinander verwachsenen haselnuß- bis walnußgroßen Drüsen, von denen einige von Käseherden durchsetzt, andere gänzlich käsig umgewandelt sind. Eine dieser letztgenannten ist in die Luftröhre und die Arteria anonyma durchgebrochen.

Im mittleren Drittel der Trachea ist ein 1,5 cm langer, 2,2 cm breiter, zackiger Wanddefekt, der durch eine Gewebsbrücke in zwei ziemlich gleiche Hälften geteilt ist. Durch ihn sieht man in eine haselnußgroße Höhle, die von der käsig umgewandelten Drüsensubstanz gebildet wird. $^1/_2$ cm unterhalb des distalen Randes eine linsengroße Kontinuitätstrennung der Wand. Mit einer Sonde kommt man zunächst wieder auf käsig erweichte Massen und schließlich in eine stecknadelkopfgroße Öffnung, die in das Lumen der Arteria anonyma dicht über ihrer Abzweigung von der Aorta führt. Unmittelbar daneben befindet sich noch eine zweite derartige Perforationsöffnung. Durch beide Defekte der Arterienwand quellen käsige Drüsenmassen hervor.

Während die Arterienintima ohne krankhafte Veränderungen ist, findet man die Schleimhaut der Luftröhre geschwollen und gerötet; in der Umgebung der Perforationsöffnungen eine Reihe hirsekorngroßer, grauweißer Tuberkelknötchen. Die Schleimhaut des linken Hauptbronchus mit geronnenem Blut bedeckt.

Epikrise: Wahrscheinlich ist die Perforation der Trachea die ältere. Bei gänzlich erweichten Drüsen kann eine solche ganz unbemerkt erfolgen. Der flüssige Inhalt fließt dann in die Bronchien hinab, verursacht eventuell etwas Husten und bewirkt eine tuberkulöse Erkrankung des Lungenparenchyms. Allerdings ist diese Beobachtung bei Kindern gemacht.

Dennoch ist es bei dem gesunden Habitus des Mannes und dem wenig für Tuberkulose sprechenden Symptomkomplex sehr leicht möglich, daß die bei der Sektion gefundene disseminierte Tuberkulose neueren Datums war. Der Durchbruch in das Gefäß ist dann erst hinzugetreten, entweder dadurch, daß ein dem ersten benachbarter Drüsenabszeß in das Gefäß durchbrach oder daß die Tuberkulose die Gefäßwand langsamer arrodierte, und nach erfolgtem Durchbruch die tötliche Blutung in den gemeinsamen Drüsenabszeß erfolgte.

Auch für die folgende Beobachtung habe ich in der Literatur kein Analogon gefunden. Es handelt sich um ein Präparat derselben Sammlung, bei dem von einer käsig-erweichten Lymphdrüse des vorderen Mediastinums ein **Durchbruch in die Arteria carotis dextra und Trachea** erfolgte.

Mein Fall III: Richard Krach, 27 Jahre alt, Matrose. Aufnahme 10. XI. 1904, Tod 6. X. 1905.

Anamnese: Patient, der in letzter Zeit etwas an Husten litt, bemerkte seit einigen Wochen eine Anschwellung der rechten Halsseite.

Aufnahmestatus: An der rechten Seite des Halses fühlt man mehrere stark geschwollene Lymphdrüsen, die bis zum Nacken reichen. Lungen in normalen Grenzen; perkutorisch und auskultatorisch ohne Befund. Herz ohne krankhafte Veränderungen; ebenso die Bauchorgane. Temperatur normal, Urin ohne Befund.

Diagnose: Lymphomata colli.

Verlauf der Krankheit: Patient wird zunächst mit Seifeneinreibungen des Halses und Arsenpräparaten behandelt. Nachdem die Drüsen aber am 10. XII. noch dieselbe Größe wie anfangs haben, wird in Narkose ihre Exstirpation vorgenommen. Die Temperaturen bleiben in der Folgezeit annähernd normal, dagegen heilt die Wunde schlecht; es bleibt eine breite Fistel bestehen, die sich nach oben bis zum Unterkiefer verfolgen, läßt. Am 23. I. 1905 Auskratzung der üppigen Granulationen mit dem scharfen Löffel. Das Allgemeinbefinden ist gut, doch ist eine geringe, ständige Gewichtsabnahme zu konstatieren. Temperatur leicht erhöht: morgens 36,6—37,2°, abends 37,5—38,0° C. 3. IV. Das Körpergewicht nimmt weiter langsam ab, innerhalb 4 Wochen durchschnittlich 1 kg. Die Temperaturen sind immer noch leicht gesteigert und schwankend. Die Fistel sezerniert weiter.

25. IV. Weiche Granulationen füllen subkutan die Gegend des Kieferwinkels aus; eine narbige Vereinigung der Exstirpationswunde ist nicht zu erzielen. Die Gewichtsabnahme hält an. Die Temperaturen schwanken zwischen 36,5 und 37,0° morgens und 37,0—37,5° C. abends.

19. V. Exstirpation mehrerer kirschgroßer, verkäster Drüsen an der rechten Halsseite unterhalb der alten Operationsstelle.

23. V. Patient steht auf.

19. VI. Die Temperaturen sind dieselben.

1. VII. Erneute Auskratzung im Ätherrausch.

31. VII. Seit der Aufnahme ist das Körpergewicht um 6 kg vermindert.

15. VIII. In der Gegend der rechten Clavicula ein gut kirschgroßer Abszeß; Knochen druckempfindlich. Temperaturen die gleichen.

22. VIII. Da die alten Fisteln am Halse sich noch immer nicht schließen wollen, erneute Exstirpation, Inzision des kleinen Abszesses. Die Sonde stößt auf den rauhen Knochen (Clavicula). Auskratzungen mit dem scharfen Löffel.

1. IX. Tamponade der Wunden mit Perubalsam.

12. IX. Die Heilung der Fisteln schreitet langsam vorwärts.

6. X. Nachdem die erste Operationswunde völlig, die zweite fast ganz geschlossen, ferner die Karies der Clavicula ohne Fistelbildung verheilt war, sollte Patient auf Wunsch das Krankenhaus in einer Woche verlassen.

Da tritt plötzlich am Abend des 6. X., nachdem der Kranke schon $^1/_2$ Stunde im Bett gelegen und sich ganz wohl befunden hatte, eine profuse Hämoptoe von mehreren Litern Blut auf, die nach wenigen Minuten den Tod zur Folge hatte.

Pathologisch-anatomische Diagnose:

Ulcus tuberculos. tracheae subsequente perforatione in A. carotic. dextr. Lymphadenitis tuberculosa Glandul. mediastin., peribronchial. et gland. port. hepat.

Endocarditis valv. mitral. inveterat.

Intumescentia lienis, albuminos renium.

Tuberculosis apicis pulm. dextr.

Vulnera operat. lat. dextr. colli.

Auszug aus dem Sektionsprotokoll:

An der rechten Halsseite vor und hinter dem M. sternocleidomastoideus je eine 8 cm lange Operationsnarbe, die beide an ihrem oberen Ende eine einpfennigstückgroße in die Tiefe reichende Fistelöffnung zeigen. Am sternalen Ende der Clavicula eine 3 cm lange Narbe und eine bohnengroße Wunde mit gereinigtem Grunde vor dem linken äußeren Gehörgang. Aus Mund und Nase fließen große Mengen von Blut ab. Lungen: Sehr voluminös; glatte spiegelnde Pleura. Rechte Lunge an der Spitze leicht lösbar mit der Pleura costalis verwachsen. Auf beiden Lungen subpleural unzählige linsengroße, blutig gefärbte Flecken; normaler Luft- erhöhter Blutgehalt. Die Schnittfläche hat eine hellrote Farbe und ebenfalls linsengroße dunkelrote Flecke. In der Spitze der rechten Lunge mehrere hanf-

korngroße, weiße, harte Knötchen. Bronchus erfüllt von dunkelrotem, flüssigem Blut. Lungengefäße ohne Befund. Peribronchialdrüsen stark anthrakotisch und mit hanfkorngroßen, gelbweißen Knötchen durchsetzt.

Beschreibung des Spirituspräparates:

6 cm unterhalb des Ringknorpels befindet sich in der Trachea ein Wanddefekt von der Form eines rechtwinkligen Dreiecks. Die eine Kathete, quer zur Verlaufsrichtung der Luftröhre, mißt 1 cm; der Rand ist wulstig aber scharf. Die ziemlich längsgestellte, 1,4 cm lange andere Kathete hat einen scharfen, etwas zackigen Rand. Die der Hypotenuse entsprechende Seite des Defektes ist wulstig, unregelmäßig, zackig und zerfetzt.

Durch diese Öffnung gelangt man in eine kleinkirschgroße Höhle, deren Wandungen aus gelbweißen, käsigen Massen bestehen und mit Blut bedeckt sind. In der Tiefe sieht man einen 3 mm langen schlitzförmigen, glattrandigen Defekt, durch welchen man dicht neben der Abgangsstelle der Arteria thyreoidea inferior in das freie Lumen der Arteria carotis communis dextr. gelangt. Die Intima dieses Gefäßes ist im übrigen zart und glänzend. In der Trachea verläuft vom Rande der Perforationsöffnung proximalwärts eine 1 cm lange, 4 mm breite geschwürig zerfallene Partie, am distalen Rande eine ebensolche 1 cm lange, 5 mm breite. Die Ränder der Geschwüre sind etwas über die übrige Oberfläche erhaben und gewulstet, der Grund gereinigt und leicht granuliert. Die übrige Schleimhaut der Trachea ist intensiv gerötet, geschwollen und mit Blut bedeckt.

Durchbrüche in Gefäße sind seltener, weil diese weniger starrwandig sind als die Luftwege, leichter ausweichen und einer Verwachsung mit den Drüsen entgehen können. Hat eine solche stattgefunden, so muß bei den Venen in Rücksicht auf die geringere Dicke und Resistenz der Wandung eine Arrosion der Wand relativ viel eher erfolgen als bei den Arterien. Beschrieben sind folgende Fälle:

Durchbruch in die Vena cava superior.

1. Hanau: Bei einer 50 jährigen Frau fand sich bei der Sektion ein von Tracheo-Bronchialdrüsen ausgehender Abszeß zwischen der Aorta ascendens und Vena cava superior mit Verlötung beider Gefäße. Dieser reichte bis hinter den rechten Vorhof. Akute allgemeine Miliartuberkulose. Am Schlusse der Epikrise sagt Verfasser: „Mit der Erweichung der verkästen Massen bereitete sich nach Durchbruch der Drüsenkapsel die Perforation der Venenwand multipel vor (beetartige Vorwölbung der Intima), bis der Durchbruch an einer dieser Stellen in Gestalt eines großen polypösen Knotens erfolgte.

2. Will: Frau von 73 Jahren. Zwischen Vena cava superior und dem Arcus aortae liegt eine durch Verkreidung und Verkäsung verödete Drüse. Sie

sitzt der äußeren Venenwand auf und ist in die Vena cava durchgebrochen, etwa $^1/_2$ cm unterhalb der Einmündungsstelle der Vena anonyma. Von dieser Stelle ragt ein etwa 1 cm langer, kreidig-käsiger Pfropf in das Lumen der Vene vor. Die Bronchialdrüsen sind verkreidet; auch in den Lungen Kreideherde. Arteriosklerose. Allgemeine Miliartuberkulose. In den käsigen Drüsenmassen wurden zahlreiche Tuberkelbazillen nachgewiesen.

3. Barry: Ein Patient von 71 Jahren starb plötzlich an einer profusen Lungenblutung. Bei der Autopsie fand man in der vorderen Wand des Oesophagus eine kleine Öffnung, durch welche eine Sonde nur $^1/_4$ Zoll tief eindringen konnte. In der Trachea war 4 cm unterhalb des Ösophagus-Einganges ein Geschwür, durch welches man mit der Sonde direkt in den Substanzverlust des Ösophagus gelangte. Da dieser Befund die Blutung nicht erklärte, suchte man weiter und fand links in einem Bronchus einen großen unregelmäßigen Wanddefekt, der in eine Lymphdrüse des vorderen Mediastinums führte. Diese enthielt Käsebröckel, Fibrin und Blutgerinnsel. Von der Drüse gingen mehrere Fisteln aus: Eine führte in die Trachea, die andere in den Bronchus, eine dritte in die Vena cava superior. Die letzte sah ziemlich neu aus und war offenbar die Ursache der tötlichen Blutung.

Den Fällen ist gemeinsam, daß die Erkrankung alte Individuen betrifft. Während in den ersten beiden eine Miliartuberkulose die Folge des Drüsendurchbruches ist, erfolgt in dem dritten eine Blutung in die Luftwege durch Vermittlung der Lymphdrüse, welche die Ursache des Ganzen war. Der größere Substanzverlust der Trachea und die Ulzeration im Ösophagus dürften von einer höher gelegenen Tracheo-Bronchialdrüse herzuleiten sein.

Durchbruch in die Vena anonyma.

1. Heller: Die Arbeit war mir nicht zugängig.

2. Weigert: erwähnt in seinem Vortrag „Über allgemeine Miliartuberkulose“ in der Schlesischen Gesellschaft für vaterländische Kultur einen Fall, bei dem eine tuberkulöse Lymphdrüse in die Vena anonyma hineingewuchert war; diese hatte die Intima in die tuberkulöse Degeneration mit hineingezogen.

3. Weigert: In dem Vortrage „Zur Lehre von der Tuberkulose und verwandter Erkrankungen“ bespricht Weigert einen Fall, bei dem sich eine Verkäsung der Bronchialdrüsen fand mit Übergreifen auf die Lunge und Hineinwuchern in die Vena anonyma dextra. Mikroskopisch war die Venenwand mit der Lymphdrüse vollkommen verwachsen, eine Grenze war nicht zu erkennen, und die Tuberkulose griff direkt auf die Venenwand über.

Durchbruch in die Vena jugularis.

1. Schuchard: berichtet über eine Miliartuberkulose, an der eine Frau zugrunde ging; bei dieser hatten 65 Jahre lang Halsdrüsenschwellungen fortbestanden. Erst nach dieser Zeit war der Durchbruch in die Vena jugularis erfolgt.

2. Weigert: erwähnt in Virchows Archiv Bd. 88, S. 345, einen Fall, in dem hochgradige Tuberkulose der seitlichen Halsdrüsen mit Hineinwuchern in die Vena jugularis bestand, und Miliartuberkulose das Leben endete.

Diese letzten 4 Fälle passen streng genommen nicht in den Rahmen der Arbeit, da der Durchbruch makroskopisch nur vermutet und erst mikroskopisch festgestellt werden konnte. Dennoch sind sie als brauchbar zu betrachten, da der tuberkulöse Prozeß sich von einer käsigen Lymphdrüse fortsetzte, das Blut mit den Trägern des Infektionsstoffes überschwemmte und den Tod durch Miliartuberkulose herbeiführte.

3. Kaufmann führt in seinem Lehrbuch (S. 93) übrigens 2 Fälle an, in dem die Verhältnisse gröberer Natur waren.

Fall a. Bei einer 26 jährigen Frau war eine erweichte Halslymphdrüse durch einen 1 cm weiten Defekt in die Vena jugularis durchgebrochen und ragte in sie hinein. Tod durch Miliartuberkulose.

Fall b. Bei einem 21 jährigen Manne fand sich ein erbsengroßer käsiger Knopf mit ulceröser Oberfläche, der in das Lumen der Vena jugularis interna hineinragte und von der Wand einer erweichten, in Kirschgröße ausgehölten, käsigen Lymphdrüse ausging, die mit der Hinterseite der Venen verwachsen war.

Schließlich hat Vogl noch eine Perforation der Vena subclavia kombiniert mit einer solchen eines größeren Bronchialastes beobachtet. In beiden eine unregelmäßige Öffnung, aus der Eiter abfloß. An der rechten Lungenspitze eine verkäste Drüse, welche zwischen den beiden Organen lag.

Durchbruch in das Perikard.

Für die primäre Tuberkulose des Perikards schuldigt Weigert in seiner Arbeit über „Die Wege des Tuberkelgiftes zu den serösen Häuten" weniger die Bronchialdrüsen an, als kleine Drüsen, die sich im Mediastinum vor dem vorderen Blatt des Perikards befinden. Verkäsen die Drüsen, so verwachsen sie mit dem Herzbeutel und von ihnen wird der tuberkulöse Prozeß auf die Innenfläche des Herzbeutels per contiguitatem übertragen. Die Krankheit kann auf das Perikard beschränkt bleiben, ohne daß eine Gesamtinfektion des Organismus stattfindet. Einzelheiten findet man in den Arbeiten von Kast und Zenker, die beide je einen Fall beschreiben.

Hier seien noch einige Fälle angeführt, die ich an anderer Stelle gefunden habe:

1. Dubarry: Ein 4 jähriges Mädchen war unter den Erscheinungen der Pneumonie erkrankt. Am 4. Tage fiel die Temperatur ab. Danach schwankte sie zwischen abnorm hohen und normalen Werten. Der Lungenbefund sprach für Spitzentuberkulose. Am 43. Krankheitstage plötzlich hochgradige Atemnot und Cyanose, Herzdämpfung weit nach rechts verbreitert, Spitzenstoß nicht mehr zu fühlen. Am 48. Tage Tod. Bei der Sektion fanden sich Tuberkelknötchen in der rechten Spitze; Bronchialdrüsen an der Bifurkation vergrößert. Eine derselben, die der Vorderfläche des Perikards dicht anlag, war erweicht und stand durch eine kleine Öffnung mit dem Herzbeutel in Verbindung. Dieser war mit einer gelblich-eitrigen Flüssigkeit prall gefüllt, seine Wand verdickt und mit Pseudomembranen bekleidet. Das Herz erschien komprimiert, die

übrigen Organe blutreich. Dieser Befund ist insofern interessant, als sich hier eine mit bloßem Auge zu erkennende Kontinuitätstrennung im Perikard fand, während sie bei Weigert und Zenker nur mikroskopisch festgestellt werden konnte.

2. Nowack: Bei einer 61 jährigen Frau hatten primär tuberkulös erkrankte Lymphdrüsen, Ösophagus, Trachea und N. vagus komprimiert und dadurch Hüsteln, Erbrechen und gepreßte Stimme hervorgerufen. Zuletzt perforierte eine erweichte Lymphdrüse nach dem Ösophagus, der Trachea und dem Perikard. Es folgen fibrinöse Pericarditis, lobuläre Pneumonie und Miliartuberkulose.

Direkte **Durchbrüche** tuberkulöser Lymphdrüsen **in das Herz** sind bisher in der Literatur noch nicht beschrieben worden. Es kommt wohl vor, daß sich nach Perforation des Perikards durch tuberkulöse Lymphdrüsen der Krankheitsprozeß auf das Endokard fortsetzt, aber ein wirklicher Durchbruch ist eine sehr große Seltenheit. Offene Perforationen des Endokards sind beschrieben von Lueken, Schürhoff und von Genersichs; aber in allen 3 Fällen sind die käsigen Ulzerationen durch Übergreifen käsiger Myokardherde auf das Endokard entstanden.

Im pathologischen Institut des Eppendorfer Krankenhauses befindet sich ein Präparat, bei dem käsige Lymphdrüsen die Wand des rechten Vorhofes durchbrochen haben.

Mein Fall IV: Johannes Ernst, 30 Jahre, Schuhmachergeselle. Aufnahme 11. XII. 1903, Tod 13. III. 1904.

Anamnese: Ein erblich tuberkulös nicht belasteter, aber immer schwächlicher Mann litt seit Juli 1902 an Lungenkatarrh und Herzklopfen. Im September 1903 bekam er „Rheumatismus im linken Knie"; an diesem ist seit 6 Wochen eine Schwellung zu bemerken.

Aufnahmestatus: Schwächlich gebauter, sehr magerer, äußerst blasser Mann mit Katarrh in beiden Spitzen und Pleuritis sicca hinten unten beiderseits. Die Herzaktion zieht die linke Brustseite ein und ist bis in die Achselhöhle sicht- und fühlbar. Die Töne sind rein. Das linke Knie ist leicht flektiert, fixiert und geschwollen, besonders der obere Recessus. Urin ohne Befund. Temperatur 37,9° C.

Klinische Diagnose: Fungus genu. sin.

Krankheitsverlauf: Patient wird bis zum 15. I. 1904, exspektativ mit Extension, Stauung und Jodoformglyzerininjektionen behandelt. Die Temperatur ist immer um 38° herum, mit abendlichen Exazerbationen bis zu 38,9—39,1° und morgendlichen Remissionen bis zu 37,2—37,4° C. Am 16. I. wird in Chloroformäthernarkose die Resektion des Kniegelenkes vorgenommen. Die Temperatur betrug morgens um 7 Uhr 38,2°, um 4 Uhr 36,4°, um 7 Uhr abends 38,4°. In der Folgezeit halten sich die Morgentemperaturen zwischen 37,4—37,8°, die abendlichen zwischen 38,6—38,8°. Puls 110—120. In den ersten 3 Tagen nach der Opera-

tion wurde ein Digitalisinfus verabreicht. Am 29. I. wird über beiden Lungenspitzen eine dichte Infiltration gefunden. Die Weichteile über dem resezierten Knie sind auseinandergewichen, die Knochenenden fungös geworden. Vom 11. II. ab wird die Temperatur noch höher und schwankt zwischen 38° morgens und 39° abends. Am 17. II. wird ein gefensterter Gipsverband angelegt. Temperatur 38,0—39,4°. Während die Temperatur trotz Verabreichung von Chinin und Antipyrin sich weiterhin zwischen 38 und 39° hält, erfolgt am 11. III. ein morgendlicher Abfall auf 36,3° und abends wieder ein Anstieg auf 38,7°; am 12. III. ebenso morgens 36,3°, abends 38,2°. Am 13. III. morgens 37,2°, abends 39°; an diesem Tage exitus letalis an schnell fortgeschrittener Marasmus, der sich seit dem 22. II. bemerkbar machte.

Auszug aus dem Sektionsprotokoll:

Schlechter Ernährungszustand. In der Inguinalgegend beiderseits derbe Drüsenpakete. Im linken Kniegelenk weiche höckrige vaskularisierte Gewebsneubildungen, neben graugrünlichen flüssigen Zerfallsmassen. Die Enden der das Kniegelenk darstellenden Knochen sind in oberflächlicher Arrosion begriffen, die Tibia ist in ihrem oberen Drittel aufgetrieben.

Zwerchfellstand: Beiderseits oberer Rand der 5. Rippe. Nach Herausnahme des Brustbeines zeigen sich unlösbare Verwachsungen beider Pleurablätter. Der Herzbeutel, der zu zwei Drittel von den Lungen überlagert ist, ist vollständig obliteriert. An der Rückseite des Sternums einige kleine verkäste Drüsen. Entlang den Rippen ziehen auf jeder Seite verkäste Drüsen in Form von 1 cm dicken Knötchen und Wülsten.

[Beschreibung des Herzens an der Hand des Spirituspräparates.]

Beide Lungen stumpf unlösbar. Die Pleurablätter stellen eine 2 mm dicke Schwarte dar. In der rechten Lungenspitze ist das Gewebe graugrün, derb, luftleer mit zahlreichen verkästen, hirsekorngroßen, scharf abgegrenzten Knötchen. Das Parenchym der übrigen Teile der Lungen ist mäßig lufthaltig, mehr braunrot und diffus durchsetzt von miliaren und submiliaren, grauen, leicht prominenten Knötchen, die zum Teile um die Bronchien und ihre feinsten Verzweigungen angeordnet sind. Schleimhaut der Bronchien und der Trachea gerötet und leicht geschwollen. Rachenschleimhaut gerötet. Tonsillen vergrößert, mit kleinen Eiter belegten Lakunen. In der Thyreoidea vereinzelte submiliare glasige Knötchen. Der Ductus thoracicus ist nicht pathologisch verändert. Ebensowenig die Gefäße.

Milz: 13. 9. 3,5; weich, mit leicht gerunzelter Kapsel, dunkelrot, Pulpa vorquellend, Zeichnung undeutlich. Mehrere hirsekorngroße, grauweiße Knötchen.

Nieren: 13. 7. 3; Kapsel leicht abziehbar, Farbe braunrot, Oberfläche glatt. Rinde etwas verbreitert. Zeichnung wenig scharf. Vereinzelte gelbweiße, in Verkäsung begriffene, im Gewebe liegende zirkumskripte Herde. Geschlechtsorgane nicht verändert.

Im Magen und Darm Schwellung der Follikel. Leber: 28. 18. 10; Oberfläche spiegelnd, Farbe braunrot, azinöse Zeichnung deutlich; unter der Kapsel zahlreiche Knötchen wie oben. Gallenorgane: ohne Befund. Die Lymphdrüsen des Mesenteriums, die um die Aorta abdominalis liegenden und die des kleinen Beckens bohnen- bis walnußgroß und verkäst.

Schenkelgefäße frei.

Pathologisch-anatomische Diagnose:

Tuberkulosis mil. pulmonum, gland. thyreoid. lienis, renum, caps. Glisson. hepatis. e lymphadenitide caseosa universal., perforante in atrium dextr. cordis. Perikarditis obliterans. Pleuritis adhaes. chron. Vulnus operat. genu. sin. post osteomyelitidem tuberculosam tibiae.

Beschreibung des Spirituspräparates:

An den im Zusammenhange herausgenommenen Brustorganen sieht man die mediastinalen und tracheo-bronchialen Lymphdrüsen zu gewaltigen Paketen verschmolzen und durchweg käsig entartet. Die Blätter des Perikard sind flächenhaft, unlösbar verwachsen. Das Herz ist nicht vergrößert, ziemlich schlaff, rotbraun. Die Vorhöfe sind etwas erweitert. Endokard zart und glänzend; keine Knötchen. Klappenapparat intakt. — Dicke des linken Ventrikels 1,4 cm, des rechten 0,4 cm. Der Herzmuskel ist schlaff, gelblichbraun, mit zahlreichen weißen Sprenkeln durchsetzt. An den etwas walzenförmigen Papillarmuskeln Tigerung. Coronararterien und Intima der Aorta ascendens zart.

In der unmittelbaren Nähe des Herzens, besonders in der Gegend der Vorhöfe, befinden sich zahlreiche bohnengroße, drei haselnußgroße verkäste Lymphdrüsen. Sie wölben die Wand der Vorhöfe knollig vor. Eine von ihnen hat den rechten Vorhof durchbrochen. An der lateralen Seite der Innenwand befindet sich 3 cm vom Herzohr entfernt, direkt unterhalb der Einmündungsstelle der Vena cava superior ein unregelmäßig begrenzter, scharfrandiger Defekt von 1 cm Durchmesser, durch welchen der käsige bröckelige Inhalt der Drüse hindurchquillt.

Epikrise: Der Fall ist insofern eigenartig, als er einen zufälligen Befund darstellt. Jedenfalls war in vivo kein Anhaltspunkt für ein derartiges Ereignis vorhanden, und aus der erwähnten Herzaktion waren keine besonderen Schlüsse zu ziehen. Die dauernden Temperaturerhöhungen waren durch den Lungenbefund und die Gelenkaffektion erklärt. Merkwürdigerweise verursachte die Durchsetzung der Vorhofswand mit knolligen

Drüsen und der Durchbruch einer solchen keine anderen subjektiven Beschwerden, als etwas Herzklopfen. Das tuberkulöse Virus hatte das Endokard auch in der Umgebung der Perforationsöffnung nicht ergriffen, dagegen war auf dem Blutwege eine Miliartuberkulose entfernterer Organe entstanden. Daß die miliare Aussaat schon zum Teil in Verkäsung übergegangen war, läßt darauf schließen, daß der Durchbruch vor längerer Zeit erfolgt sein mußte und daß die Miliartuberkulose seine einzige Folgeerscheinung war, ohne als solche an dem Lebenden erkannt zu werden. Sicher ist die Osteomyelitis mit dem Ereignis in Zusammenhang zu bringen und man geht wohl nicht fehl, wenn man den Durchbruch kurze Zeit vor dem Ausbruch dieser annimmt, also rund $^1/_2$ Jahr vor dem Tode des Patienten.

So haben wir gesehen, wie der Durchbruch verkäster Bronchialdrüsen in die verschiedensten Organe erfolgen kann. Perforation der Luftwege findet man ausschließlich bei Kindern. Durchbrüche in die Zirkulationsorgane und den Ösophagus sind relativ häufiger bei Erwachsenen. In der überwiegenden Mehrzahl aller beobachteten Fälle von Perforation sind Kinder erkrankt: Bei den hier aufgeführten 144 Fällen, Kinder 61 mal, Erwachsene 12 mal. In den übrigen Fällen fehlen entsprechende Angaben. Eine Bronchialdrüsentuberkulose ist bei Erwachsenen nach Cornet deshalb seltener, weil die Lymphspalten in den Lungen der Erwachsenen durch Staub verlegt sind und das Vordringen der Bazillen bis zu den Drüsen erschweren. Diese siedeln sich deshalb lieber in den Lungen an, während bei Kindern die größere Weite der Lymphgefäße und die Zartheit der Schleimhäute die Infektionserreger viel schneller zu den Drüsen gelangen lassen.

Hiermit möchte ich das Gebiet der pathologischen Anatomie verlassen und noch kurz auf das klinische Krankheitsbild eingehen. Wann darf man überhaupt die Bronchialdrüsen als erkrankt ansehen? Welche Symptome gibt es für die Schwellung, welche Komplikationen werden durch diese veranlaßt, wann kann man, oder kann man überhaupt einen Durchbruch verkäster Drüsen klinisch feststellen?[1]

Die Tuberkulose ist besonders bei Kindern und dann vorwiegend im Alter von 2—7 Jahren in den Bronchialdrüsen lokalisiert und greift von diesen auf die Lungen über. Deshalb sieht man bei Kindern zuerst viel häufiger den Mittel- und die Unterlappen tuberkulös erkrankt, während sich bei Erwachsenen meist die ersten Herde in den Spitzen finden.

Im übrigen sind nach Henoch die Bronchialdrüsen bei jedweder tuberkulösen Erkrankung im Körper beteiligt. Steiner und Neureutter fanden bei 302 Sektionen tuberkulöser Kinder diese Drüsen 268 mal mit befallen.

[1] Für die folgenden Ausführungen verweise ich auf G. Cornet und A. Fränkel.

36 mal fanden sie eine isolierte Bronchialdrüsentuberkulose. Sind die Drüsen nur mäßig vergrößert, so verläuft die Krankheit latent, verschmelzen sie untereinander zu größeren Drüsenpaketen, so treten ganz besondere Symtome auf.

Bei erheblicher Größe behindern sie die Thoraxausdehnung. Nach Neumann kann auch eine konstante Rückwärtsbeugung des Kopfes auftreten. Durch mechanische Kompressionen machen sich Erscheinungen von seiten benachbarter Brustorgane bemerkbar. Druck auf die Trachea und die Bronchien hat eine Verengerung dieser Organe zur Folge mit Dyspnoe, Orthopnoe und selbst asthmatischen Anfällen. Druck auf die großen Venen (cava sup., anonyma, subclavia, acygos) erzeugt Cyanose, Ödeme, Erweiterung der Thorax-, Hals- und Extremitätenvenen, Druck auf die Lungenvenen Hyperämie, Stauung und Neigung zu Nasenbluten.

Ferner entstehen Erscheinungen durch Druck auf benachbarte Nerven. Kompressionen der Vagi ruft Pulsbeschleunigung hervor. Durch Druck auf seine sensiblen Äste wird die Reflextätigkeit der Tracheal- und Bronchialschleimhaut herabgesetzt und die Entstehung von Katarrhen begünstigt, durch Pression des Sympathicus Pupillendifferenz bewirkt. Druck auf den Ösophagus hat Dysphagie zur Folge, der auf den Aortenbogen eine Hypertrophie des Herzens.

Ein Durchbruch käsiger Lymphdrüsen in die Luftwege kann, wie wir gesehen haben, mit Sicherheit diagnostiziert werden durch plötzlich auftretende dyspnoische Anfälle mit meist hochgradigsten Stenoseerscheinungen, durch Hustenparoxysmen, durch das Aushusten von Drüsensequestern, das Auftreten von Hautemphysem. Findet zugleich auch eine Perforation des Ösophagus statt, so hat man jauchige Sputa und Dysphagie, es kommt, wenn auch selten, das Aushusten genossener Speisen vor; oder die Symptome von seiten des Ösophagus treten vollständig vor denen der Luftwege in den Hintergrund. Die isolierte Perforation des Ösophagus macht entweder gar keine Symptome oder nur sehr geringfügige; verlangsamtes Essen, Schluckbeschwerden. Der Durchbruch in Gefäße hat eine momentane tötliche Blutung zur Folge, wenn gleichzeitig eine Kommunikation mit einem anderen Hohlraum auf dem Wege der erkrankten Drüse vorhanden ist, oder er macht gar keine Erscheinungen bis schließlich eine akute Miliartuberkulose das klinische Bild beherrscht.

Ferner muß man wissen, daß Pleura und Perikard in seltenen Fällen auch einmal von den Bronchiallymphdrüsen, nicht von den Lungen infiziert werden, um bei dem Fehlen aller Lungenerscheinungen ein plötzlich auftretendes Exsudat erklären zu können.

Jedenfalls sind alle diese Vorkommnisse überaus selten und abgesehen von ihnen sind die Symptome der Bronchialdrüsen-Tuberkulose unsichere. Verdacht kann man bei Vergrößerung der Cervical- und Mediastinal-

Lymphdrüsen schöpfen. Schwellung der Mediastinaldrüsen verursacht eine umschriebene Dämpfung im Bereiche der oberen Sternalgegend. Nach Neumann ist ein eigentümlicher Pertussis-ähnlicher Husten mit Reprisen charakteristisch, dem jedoch der Schleim, das Erbrechen und die regelmäßige nächtliche Verschlimmerung fehlen. Der Hustenreiz wird hervorgerufen durch Druck auf den Rekurrens und die besonders reizbare Bifurkation. Ferner tritt Bronchialatmen auf, das seine größte Intensität hinten in der Höhe des 2. bis 4. Brustwirbels hat, sich aber auch bis in die rechte Fossa supraspinata und selbst in die Fossa supraclavicularis verfolgen läßt. Nach Henoch, Widerhofer und Schlossmann muß man sich perkutorischen Befunden gegenüber sehr reserviert verhalten. Palpatorisch kann man eine Resistenz wahrnehmen, wenn man mit dem Finger von oben in die Fossa jugularis zwischen dem Ansatz der beiden Kopfnicker in die Tiefe dringt; zuweilen sind dann Drüsenpakete zu fühlen. Im Röntgenbild machen sich vergrößerte Bronchial- und Mediastinaldrüsen als dunkle, rundliche Schatten neben der Wirbelsäule im Brustteil, besonders rechts, bemerkbar. Links verhindert der Herzschatten ihre Wahrnehmung. Gestützt wird die Diagnose, die aber immer nur vermutungsweise gestellt werden kann, durch hereditäre Belastung des Patienten oder das Voraufgehen von Krankheiten, wie Masern, Scharlach, Diphtherie, Keuchhusten usw. Per exclusionem: Wenn wiederholte gründliche Untersuchungen keine sicheren Befunde ergeben, und wenn ein Kind sich matt und krank fühlt, zunehmend abmagert, hustet und fiebert. Nach Neumann hat man dann zu wählen zwischen einer exazerbierenden Bronchialdrüsen-Tuberkulose und anderen tuberkulösen, häufig miliaren Prozessen.

Wir sehen also, daß die Diagnose einer Bronchialdrüsen-Tuberkulose schwer und unsicher ist. Und für einen bevorstehenden Durchbruch fehlen jegliche alarmierende Anzeichen. Er tritt plötzlich ein, unvermutet und überraschend. Erst nach dem Zustandekommen einer Perforation sind Symptome vorhanden, die zum Teil typische sind, zum Teil aber auch nur wenig bestimmte. Leider wird der Arzt wohl fast immer durch derartige Zufälle überrascht werden. Wenn man die Fälle von Durchbruch der Bronchialdrüsen in benachbarte Organe auch zu den Seltenheiten rechnen muß, so ist doch wohl nicht wertlos zu wissen, wieviel solcher Durchbrüche schon beobachtet sind, und welche Organe am meisten perforiert werden.

Von der Kenntnis dieser Zusammenstellung erhoffe ich ferner die Wirkung, daß man bei jeder Bronchialdrüsen-Tuberkulose immer auch an die Möglichkeit eines Durchbruchs denken und versuchen wird, wenigstens durch klinische Maßnahmen dem Zustandekommen eines solchen vorzubeugen.

Es ist vielleicht ganz interessant, zum Schluß das Zahlenverhältnis der von einer Perforation betroffenen Organe zu prüfen und graphisch darzustellen:

Durchbruch	in die Luftwege in	59,7	%	der Fälle
„	in die Gefäße in	22,2	„	„ „
„	in Ösophagus und Luftwege in	7,5	„	„ „
„	in den Ösophagus in . . .	6,9	„	„ „
„	in das Perikard in	2,7	„	„ „
„	in das Herz in	0,69	„	„ „

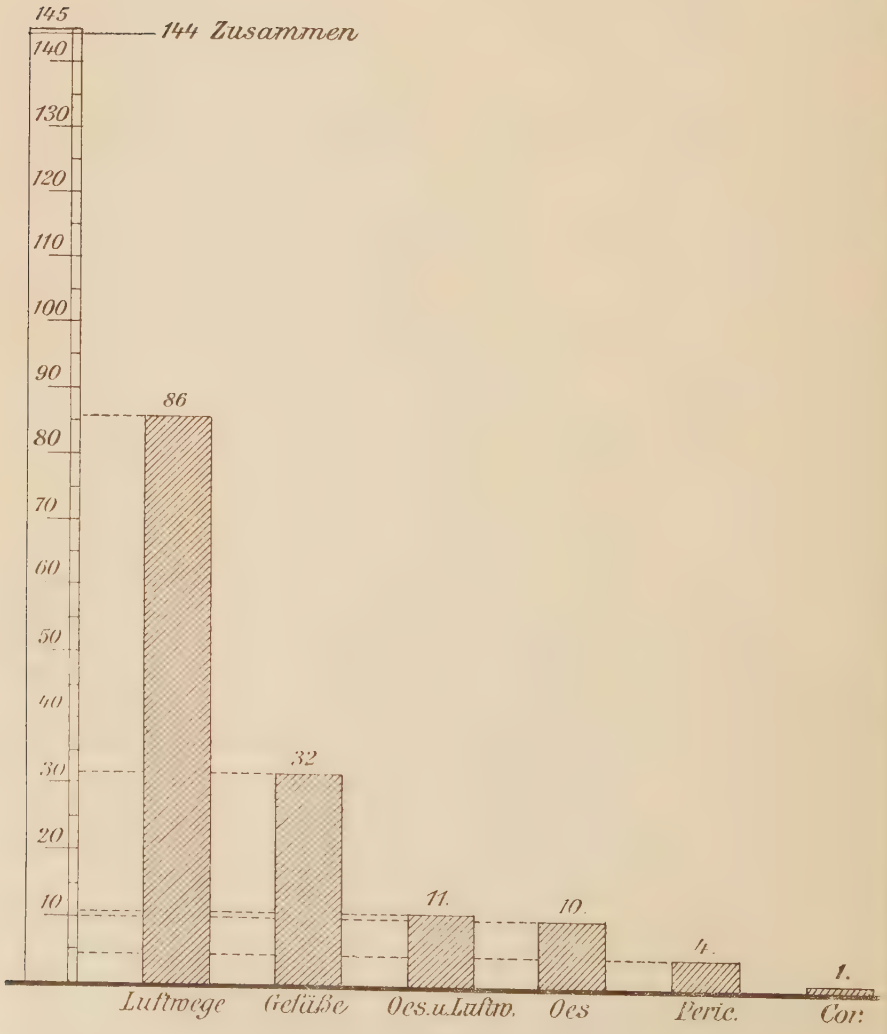

Fig. 1.

Durchbruch in die Luftwege	86	Fälle
„ in Ösophagus und Luftwege	11	„
„ in den Ösophagus	10	„
„ in die Gefäße	32	„
„ in das Perikard	4	„
„ in das Herz	1	Fall
zusammen	144	Fälle

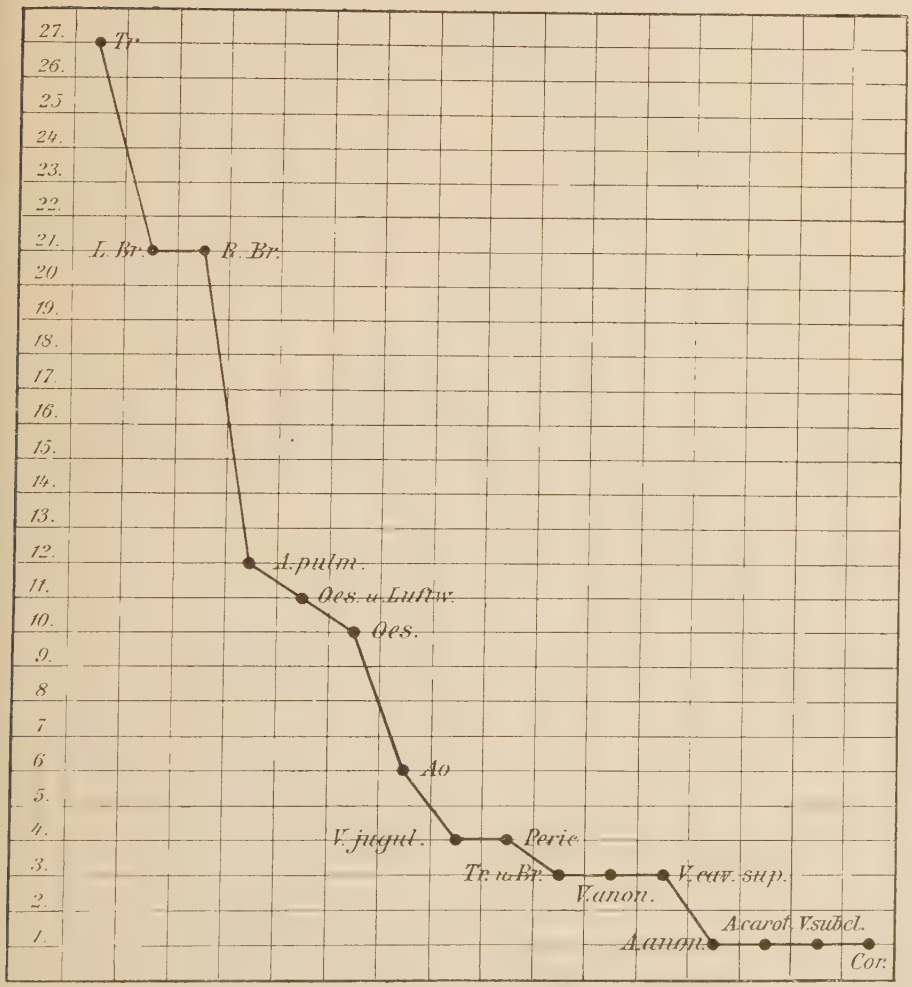

Fig. 2.

Durchbruch in die Trachea in	27	Fällen
„ in den rechten Bronchus in	21	„
„ in den linken Bronchus in	21	„
„ in Trachea und Bronchus in	3	„

Durchbruch in Ösophagus und Luftwege in	11	Fällen
„ in den Ösophagus in	10	„
„ in die Aorta in	6	„
„ in die Arteria pulmonalis und Luftwege in	12	„
„ in die Arteria anonyma in	1	Fall
„ in die Arteria carotis in	1	„
„ in die Vena cava superior in	3	Fällen
„ in die Vena anonyma in	3	„
„ in die Vena jugularis in	4	„
„ in die Vena subclavia in	1	Fall
„ in das Perikard in	4	Fällen
„ in das Herz	1	Fall

Literaturverzeichnis.

1. Audion et Bayeux, Soc. anatom. Paris 1897 février. Lubarsch u. Ostertags Ergebnisse der allgem. Pathologie u. pathol. Anatomie. Bd. VI, S. 352.
2. Baréty, zit. bei Hoffmann: Krankheiten des Mediastinums in Nothnagels Handbuch.
3. Barry, *Med. News Philad.* Nr. 47, p. 236. 1885. *Centralblatt f. Laryngologie.* Bd. L, S. 349. 1885.
4. Barthez u. Rilliet, Des maladies des enfants. T. 3.
5. Bartlett Willard, *Medical Review.* 20. Jan. 1900. *Centralblatt f. Laryngologie.* S. 500. 1901.
6. Beck, Nothnagels Handbuch d. spez. Path. u. Therap. Bd. XVI.
7. Benda, *Ungarische med. Presse.* Nr. 4. 1902. *Centralbl. f. innere Med.* S. 425. 1902.
8. Berton, zit. bei Barthez u. Rilliet.
9. Biermer, *Virchows spezielle Path. u. Ther.* Bd. V, Abt. I, S. 170.
10. Biggs, *Perforation der Trachea. Med. Record.* 16. August 1890. *Centralblatt f. Laryngologie.* 1892.
11. Caillé, *New York Med. Rec.* 19. Mai 1900. *Centralbl. f. Laryngologie.* S. 307. 1901.
12. G. Cornet, Die Skrofulose in Nothnagels Handbuch d. spez. Path. u. Ther. Bd. XIV, 2. Die Tuberkulose. Wien 1907.
13. Dittrich, *Prager Zeitschr. f. Heilk.* 1888, zit bei Schrötter in Nothnagels Handbuch u. bei Sigg. Inaugural-Dissertation. Zürich 1896.
14. Dubarry, *Revue mensuelle des maladies de l'enfance.* Februar 1888.
15. Dürck u. Oberndorfer, Tuberkulose in Lubarsch u. Ostertags Ergebnisse d. allg. Path. Bd. VI.
16. A. Fränkel, Spez. Path. u. Ther. der Lungenkrankh. S. 542. 1904.
17. Frazer, zit. bei Riegel.
18. Fronz, *Jahrbuch f. Kinderheilkunde.* Bd. XLIV, S. 1. 1897.
19. Frühwald, *Jahrbuch f. Kinderheilkunde.* Bd. XXIII, S. 422.
20. Gaudiani, *Deutsche med. Wochenschrift.* Nr. 24. *Centralblatt f. Laryngologie.* S. 179. 1905.

21. v. Genersich, *Pester med. Presse.* Jahrg. 33. 1897.
22. Gerber, *Deutsche Zeitschr. f. Chir.* Bd. LXXV, H. 2—4. 1904. *Centralblatt für Laryngologie.* S. 265. 1905.
23. Graham Tice, zit. bei Loeb.
24. Gulliver, *British medic. Journal* 1889, March 23. *Centralblatt f. Laryngologie.* S. 359. 1890.
25. Guyot, *Journ. de méd. de Bordeaux.* Febr. 1900. *Centralblatt f. Laryngologie.* S. 316. 1901.
26. Hanau, *Virchows Archiv.* 108. S. 222.
27. Hanot, *Arch. génér. de méd.* Sept. 1887. *Centralbl. f. Laryngologie.* S. 458. 1888.
28. Heller, 15. Vers. d. Vereins f. Gesundheitspflege.
29. Hubert, Fall von Tracheastenose durch eine verkäste Bronchialdrüse. Inaugural-Dissertation. Kiel 1885.
30. E. Jeanselme, *Revue mens. des maladies de l'enfance.* 1892. *Jahrbuch f. Kinderheilkunde.* Bd. XXXIV, S. 341.
31. Kamen, *Zieglers Beitr. zur pathol. Anat.* Bd. XVII, S. 416. 1895.
32. Kast, *Virchows Archiv.* 96.
33. Kaufmann, Lehrb. d. spez. Path. S. 148. 1907.
34. Kidd, *Transact. of the path. soc.* Bd. XXXV, S. 102. 1885.
35. Percy Kidd, *Brit. med. journ.* 28. Febr. 1885. *Centralblatt f. Laryngologie.* S. 180. 1886.
36. Körner, *Archiv f. klinische Medizin.* Bd. XXVII. 1885.
37. Krumbholz, *Karrespond.-Bl. d. allgem. ärztl. Vereins v. Thüringen.* Bd. XII. 1888.
38. Laroche, Soc. anatom. 29. Dec. 1899. *Centralblatt f. Laryngologie.* S. 41. 1901.
39. Loeb, *Jahrbuch f. Kinderheilkunde.* Bd. XXIV. 1886.
40. Löhrer, *Münchner med. Wochenschrift.* Nr. 27. 1904.
41. A. Lueken, *Zeitschr. f. rationelle Med.* III. Reihe. Bd. XXIII, S. 211.
42. Laudin u. Wallis, *Centralblatt f. Laryngologie.* S. 32. 1886.
43. Mathews, *New York med. Record.* 14. April 1900. Bd. CXXXV. *Centralblatt f. Laryngologie.* S. 316. 1901.
44. Meynet, *Lyon méd.* T. 23. 1881. *Jahrbuch für Kinderheilkunde.* Bd. XVIII, S. 311. 1882.
45. Michael, *Jahrbuch f. Kinderheilkunde.* Bd. XXII, S. 30.
46. Minderlein, Beitrag zur Kasuistik der Ösophagusperforation. Inaugural-Dissertation. München 1901.
47. Nachod, *Prager med. Wochenschrift.* Bd. XXII, S. 33. 1897.
48. Neumann, *Wiener med. Wochenschrift.* Nr. 20/21. 1882. *Jahrbuch f. Kinderheilkunde.* Bd. XIX. 1883.
49. Northrup, *New York Med. Journ.* Fol. 39, Nr. 21. 1884. *Centralblatt f. Laryngologie.* S. 149. 1885.
50. Nowack, *Münchner med. Wochenschrift.* Nr. 18. 1890.
51. Oekonomides, Über chron. Bronchialdrüsenaffektionen u. ihre Folgen. Inaugural-Dissertation. Basel 1882.
52. Parker, *British med. Journ.* 18. Oktober 1890. *Centralblatt für Laryngologie.* S. 105. 1892.
53. Petersen, *Deutsche med. Wochenschrift.* Nr. 10, S. 145. 1885.
54. Poland, *London Path. med. Trans.* Vol. XXVI. 1885. *Centralbl. f. Laryngologie.* S. 350. 1885.
55. Quersant, zit. bei Widerhofer ohne nähere Literaturangabe.
56. Ribbert, *Deutsche med. Wochenschrift.* 1902.

57. Riegel, in v. Ziemssens Handbuch d. spez. Path. u. Ther. Bd. X, S. 57. 1876.
58. Schaldemose, *Hospitalstidende.* 4 Räkke, Bd. X, S. 562.
59. Schafft, Ein Beitrag zur Kasuistik der Ösophagusperforation. Inaugural-Dissertation. München 1902.
60. Schlagenhaufer, *Wiener klin. Wochenschrift.* Nr. 23. 1901.
61. Schlossmann u. Pfaundler, Handbuch der Kinderheilkunde. S. 994. 1906.
62. Schuchard, in *Virchows Archiv.*
63. Schürhoff, *Centralblatt f. allg. Path.* Bd. IV. 1893.
64. Scott, *Schmidts Jahrbücher.* Nr. 275. S. 191.
65. Semon, *Centralblatt f. Laryngologie.* S. 106. 1892.
66. Shaw Laeriston, *Transact. of the Pathol. Soc. of London.* Fol. 38. 1887.
67. Sievers, Über 3 Fälle von Durchbruch tuberkulöser Lymphdrüsen in die Luftwege. Inaugural-Dissertation. Marburg 1902.
68. Steiner u. Neureutter, *Prager Vierteljahrsschrift.* II. 1864.
69. Tait, *Brit. med. Journ.* 29. Aug. 1883. *Centralbl. f. Laryngologie.* S. 509. 1885.
70. Voelcker, *Brit. med. Journ.* 22. Nov. 1890. *Centralbl. f. Laryngologie.* S. 51. 1892.
71. Vogl, zit. bei Widerhofer.
72. Weichselbaum, *Wiener med. Wochenschrift.* S. 152. 1884.
73. A. Weil, Handbuch der Kinderkrankheiten. 1878.
74. C. Weigert, Gesammelte Abhandlungen. Berlin 1906.
75. Widerhofer, Handbuch der Kinderkrankheiten. 1878.
76. Will, Ein interessanter Fall vom Durchbruch einer bazillenhaltigen verkästen Tracheadrüse in d. V. cav. sup. Inaugural-Dissertation 1889.
77. Zenker, *Archiv f. klinische Medizin.* Bd. LV. 1895.
78. Ziegler, Lehrbuch d. spez. Path. 1905.
79. Ziemssen, Handbuch d. spez. Path. u. Ther.: Ösophaguskrankheiten.

Zum Schluß sage ich allen Herren, die mich bei meiner Arbeit liebenswürdigerweise unterstützt haben, herzlichen Dank: Herrn Geheimrat Prof. Dr. Eberth für die Übernahme des Referates, Herrn Prosektor Dr. Fraenkel für die Anregung zur Arbeit und die Überlassung der Präparate, den Herren Oberärzten Dr. Reiche und Thost für freundlichst geliehene Literatur.

Lebenslauf.

Ich, Otto Georg Hermann Elard Ebert, wurde am 15. April 1882 als Sohn des praktischen Arztes Dr. med. Hermann Ebert zu Sontra (Kreis Rothenburg) geboren. Meinen ersten Unterricht erhielt ich durch Privatstunden. 1893 wurde ich in das Kgl. Wilhelms-Gymnasium zu Cassel aufgenommen und verließ diese Anstalt 1901 mit dem Zeugnis der Reife, um Heilkunde zu studieren. Im W.-S. 1901/02 lag ich diesem Studium an der Universität Leipzig ob. Vom S.-S. 1902 bis zum W.-S. 1903/04 setzte ich meine Studien in Freiburg i. B. fort und bestand hier am Ende meines 5. Semesters die ärztliche Vorprüfung. Im Sommer 1904 leistete ich in München die erste Hälfte meiner Dienstzeit beim „Kgl. Bayer. Infanterie-Leibregiment“ ab und studierte noch weitere 2 Semester in München. Darauf bezog ich die Universität Halle a. S. von W.-S. 1905/06 bis W.-S. 1906/07 und beendigte hier meine Studien. Am 13. Mai 1907 bestand ich die ärztliche Staatsprüfung.

Vom 1. Juni bis 1. September 1907 war ich an der Kinderheilanstalt in Bad Sooden/Werra und in der Praxis von Herrn Sanitätsrat Dr. Sippell tätig. Vom 15. September an habe ich 5 Monate pathologisch-anatomisch und bakteriologisch in Hamburg-Eppendorf gearbeitet und befinde mich jetzt auf der Direktorialabteilung dieses Krankenhauses als Medizinalpraktikant.

Während meiner Studienzeit hörte ich die Vorlesungen folgender Herren Professoren und Privatdozenten:

In Leipzig: His, Beckmann, Wiener, Spalteholz, Fick.

In Freiburg: Weismann, v. Kries, Wiedersheim, Hildebrand, Kiliani, Himstedt, Reibel, Gaupp, Fromm, Knoop.

In München: v. Winckel, v. Bollinger, v. Ranke, v. Bauer, Kraepelin, v. Angerer, F. Müller, Bezold, Klaussner, Posselt, Klein, Neumayr, Schmitt, Barlow, Fessler.

In Halle: Eberth, v. Mering, Veit, v. Bramann, Schmidt-Rimpler, Schwartze, C. Fraenkel, Anton, Harnack, Oberst, Nebelthan, Stöltzner, Gebhardt, Haasler, Ziemke, Freund, Mohr.

Ihnen allen, meinen hochverehrten Lehrern, sage ich herzlichen Dank.